



Atlas Eletrônico de Histologia

Fonte: <http://www.danielbranco.com.br/atlas/atlas.html>

***Departamento de Ciências Morfológicas
Departamento de Informática Aplicada***

UFRGS



Universidade Federal do Rio Grande do Sul

***Daniel de Moraes Branco &
Roberto Lodeiro Müller***
Medicina UFRGS - ATM 00/2

Orientadores
Sônia Maria Lauer de Garcia - Ciências Morfológicas
José Valdeni de Lima - Informática Aplicada

Julho de 1995

ESTE TRABALHO FOI VENCEDOR DO "PRÊMIO IV FEIRA DE

Livros Grátis

<http://www.livrosgratis.com.br>

Milhares de livros grátis para download.

INICIAÇÃO CIENTÍFICA - 1995", CONCEDIDO PELA UNIVERSIDADE FEDERAL DO RIO GRANDE DO SUL

Apresentação

Quando cursamos a cadeira de *Histologia Humana I (BIO05566)*, em 95/1, observamos a dificuldade que tinham os alunos dessa cadeira no estudo extraclasse. Até esse semestre, eles tinham duas opções: ou ficavam estudando no laboratório, nos poucos horários em que estes estavam disponíveis, ou levavam as caixas de lâminas para casa, para estudar em seus próprios microscópios. Entretanto, a maioria não possuía acesso a nenhum outro microscópio que não os do laboratório.

Nesse mesmo semestre, o *Departamento de Ciências Morfológicas* adquiriu um aparelho que permitia a visualização das lâminas em TV. Tivemos então a idéia de utilizar esse aparelho para gravar as lâminas em fitas de vídeo VHS para que os alunos pudessem estudá-las em casa, utilizando videocassete. Preparamos então as fitas, que foram distribuídas aos colegas que estavam cursando a cadeira conosco. Embora a idéia fosse boa, os resultados não foram assim tão bons devido a vários problemas que tinha esse modo de apresentação, como a perda da qualidade ao se copiar as fitas e a dificuldade de se inserir legendas nas imagens.

Como recebemos todo o apoio do Departamento, e principalmente da professora *Sônia Maria Lauer de Garcia*, para continuar desenvolvendo nossa idéia, resolvemos investir em um projeto mais elaborado, que pudesse ser utilizado pelas próximas turmas a cursar a cadeira de *Histologia Humana*. Procuramos então a orientação do *Instituto de Informática da UFRGS*, onde o professor *Ricardo Reis* nos aconselhou a utilizar diretamente o computador para realização do trabalho, deixando de lado a idéia do vídeo. Passamos a contar então com a orientação do professor *José Valdeni de Lima*, também do *Instituto de Informática*, que começou a nos dar o suporte técnico para a realização deste programa. **Este atlas é, portanto, fruto do esforço conjunto do Instituto de Biociências e do Instituto de Informática da UFRGS, e deve servir de estímulo a novos trabalhos que unam os diversos institutos e departamentos da Universidade.**

No *Atlas*, estão contidas as imagens da maior parte das lâminas estudadas em aula, assim como textos explicativos sobre os elementos nelas evidenciados. Por ter sido elaborado com o objetivo de ajudar os alunos da cadeira de *Histologia Humana I* do *Curso de Medicina*, a apresentação das lâminas neste programa segue a mesma ordem das caixas de lâminas por eles utilizadas. Entretanto, o *Atlas* também pode ser muito útil aos alunos de outras cadeiras (e até de outros cursos) que abordem tópicos semelhantes. Além disso, é uma boa fonte de consulta para profissionais que desejem rever os conceitos básicos de *Histologia*.

O *Atlas* é um programa em *hipertexto (HTML+)*, que permite ao usuário fácil acesso à informação. O hipertexto permite uma leitura interativa do conteúdo

apresentado. Difere de um texto normal (que é seqüencial) por elementos (palavras ou expressões) que aparecem grifados e que, ao serem selecionados, remetem o leitor a um outro texto com informações mais detalhadas sobre o elemento selecionado. Esse sistema proporciona uma leitura dinâmica e ágil, orientando o leitor a achar a informação desejada. Além disso, esse modelo de apresentação é compatível com os leitores de WWW disponíveis na Internet, podendo assim ser consultado de qualquer parte do planeta que esteja ligada à Rede. Para os que possuem acesso à Internet (de preferência, gráfico, para a visualização das lâminas), o *Atlas* pode ser encontrado, via WWW, na URL

<http://tucano.inf.ufrgs.br/~branco/atlas.html> do Instituto de Informática da UFRGS. Para melhor visualização do *Atlas*, recomendamos a utilização de um *browser* equivalente ou superior ao *Netscape 1.1N*.

O *Atlas* foi elaborado para ser visualizado em monitores de 16 milhões de cores. Para isso é necessário um monitor SVGA-color e uma placa de vídeo de no mínimo 1 Mbyte e que trabalhe com 16 milhões de cores. Como muitos ainda não possuem tais equipamentos, foi elaborada uma versão com fotos de 256 cores (com qualidade inferior às de 16 milhões de cores) para ser vista em monitores VGA. Nesse caso, para se obter uma qualidade um pouco melhor, existe a possibilidade de utilizar um *viewer* externo de telas GIF chamado *Lview*, o qual é acessado automaticamente clicando-se com mouse sobre a foto. Esse procedimento, entretanto, não é necessário quando a versão utilizada é para equipamentos de 16 milhões de cores.

As lâminas utilizadas na elaboração do *Atlas* foram confeccionadas no *Laboratório de Histologia do Instituto de Biociências da UFRGS*.

A digitalização das lâminas foi feita na *Unidade de Citologia do Hospital de Clínicas de Porto Alegre*, chefiada pelo *Dr. João Carlos Prolla*. Para tanto, utilizamos uma placa digitalizadora acoplada a uma câmera de vídeo, que por sua vez, é ligada ao microscópio. Com isso, obtivemos as imagens diretamente do microscópio, sem ter precisado recorrer ao processo de tirar fotos e digitalizar posteriormente, o que reduz a perda de qualidade inerente aos processos analógicos.

Esperamos, com nosso trabalho, colaborar para a melhoria da qualidade de ensino, utilizando recursos já disponíveis na própria UFRGS e que precisam apenas ser conhecidos e divulgados para que, cada vez mais, os diversos setores da Universidade possam trabalhar em conjunto, em benefício de todos. Sugestões e colaborações serão muito bem-vindas. Você pode **[enviar seus comentários](#)** a qualquer um dos autores, ou, se você acessa a Internet, também pode nos mandar um mail.

Ainda gostaríamos de salientar que o *Atlas* visa apenas facilitar o acesso ao conhecimento básico de Histologia, sendo os textos bastante superficiais, pois foram elaborados por nós logo após termos terminado da cadeira de Histologia Humana I. Além disso, procuramos apresentar aqui apenas o conhecimento transmitido a nós por nossos professores, *Galba de Moraes* e *Augusto Regius Coelho Timm*, sem fazer consultas muito aprofundadas em livros, protegendo, assim, os direitos autorais dos autores. Portanto, o *Atlas* não substitui de forma alguma os livros, que trazem o assunto de modo muito mais aprofundado. Para um estudo mais aprofundado, aconselhamos os livros listados na **[bibliografia](#)**.

Embora também possa ser utilizado em sala de aula, o *Atlas* jamais deve ser utilizado pelos alunos como forma de substituir os professores, pois estes possuem o conhecimento atualizado e a didática necessária ao bom aprendizado.

Para obter uma cópia do *Atlas*, contatar o *Departamento de Ciências Morfológicas*, da *UFRGS*, ou procurar diretamente por:

Daniel de Moraes Branco	Roberto Lodeiro Müller
<i>Rua 24 de Maio, 189 ap. 701</i>	<i>Rua Prof. Ulisses Cabral, 218</i>
<i>Telefone: (051) 228-4969</i>	<i>Telefone: (051) 334-4174</i>
<i>Porto Alegre - RS</i>	<i>Porto Alegre - RS</i>
<i>90050-180</i>	<i>91330-520</i>
<i>Internet:</i>	<i>Internet:</i>
branco@vortex.ufrgs.br	rlmuller@vortex.ufrgs.br

Porto Alegre, julho de 1995.

Daniel Branco
Roberto Lodeiro Müller

Créditos

Este atlas foi elaborado por **Daniel de Moraes Branco** e **Roberto Lodeiro Müller**, acadêmicos da *Faculdade de Medicina da Universidade Federal do Rio Grande do Sul*.

Como orientadora e supervisora do conteúdo teórico do trabalho, participou a professora **Sônia Maria Lauer de Garcia**, chefe do *Departamento de Ciências Morfológicas do Instituto de Biociências da Universidade Federal do Rio Grande do Sul*.

Como orientador e supervisor técnico para programação de hipertexto em HTML, participou o professor **José Valdeni de Lima**, do *Departamento de Informática Aplicada do Instituto de Informática da Universidade Federal do Rio Grande do Sul*.

Agradecimentos

- Ao professor **Ricardo Reis**, do *Grupo de Microeletrônica do Instituto de Informática da Universidade Federal do Rio Grande do Sul* e presidente da *Sociedade Brasileira de Computação*, por todo o apoio que nos deu desde o início do desenvolvimento deste atlas.
 - Ao **Dr. João Carlos Prolla**, chefe da *Unidade de Citologia do Hospital de Clínicas de Porto Alegre*, por permitir que as lâminas fossem digitalizadas neste laboratório.
 - Ao **Carlos Augusto Borba Meyer Normann**, pela ajuda na seleção das melhores lâminas.
 - Ao **Luís Fernando Kern**, que nos ajudou com os equipamentos de vídeo do *Departamento de Ciências Morfológicas*.
 - À **Dona Marina**, do *Departamento de Ciências Morfológicas do Instituto de Biociências da Universidade Federal do Rio Grande do Sul*, que nos ajudou sempre que foi preciso, quebrando os galhos que apareciam.
-

Bibliografia

- AIRES, MARGARIDA M. - *Fisiologia*. Rio de Janeiro, Guanabara Koogan, 1991. 795 p. il.
- GENESER, FINN - *Atlas de Histologia*. Trad. Manuel de J. Simões ... et al., São Paulo, Editorial Médica Panamericana, 1987. 224 p. il.
- GUYTON, ARTHUR C. - *Tratado de Fisiologia Médica*. 7 ed., Trad. C. A. Esbérard et al, Rio de Janeiro, Guanabara Koogan, 1989. 830 p. il.
- HAM, Arthur W. - *Histologia*. 8 ed., Trad. Antonio B. O. Filho et al, Rio de Janeiro, Guanabara Koogan, 1983, 907 p. il.
- MOORE, KEITH L. - *Embriologia Básica*. Rio de Janeiro, Interamericana, 1976. 235 p. il.
- JUNQUEIRA, L. C. & CARNEIRO, J. - *Histologia Básica*. 7 ed., Rio de Janeiro, Guanabara, 1990. 388 p. il.
- SNELL, R. S. - *Histologia Clínica*. Trad. B. A. Lobo, Rio de Janeiro, Interamericana, 1985. 686 p. il.



Relação de Lâminas

- Lâmina 01 - MITOSE (raiz de cebola) H. Férrica
- Lâmina 02 - MITOCÔNDRIA (rim) Altmann
- Lâmina 03 - ZONA DE GOLGI (epidídimo) Ayoma
- Lâmina 04 - ERGASTOPLASMA (pâncreas) HE
- Lâmina 07 - RIM E FÍGADO PAS
- Lâmina 08 - ESTÔMAGO PAS c/ Hematoxilina
- Lâmina 10 - MASTÓCITOS Fucsina-Resorcina
- Lâmina 11 - HISTIÓCITOS (pele injetada) HE
- Lâmina 12 - CARTILAGEM ELÁSTICA HE
- Lâmina 13 - CARTILAGEM ELÁSTICA Orceína
- Lâmina 14 - CARTILAGEM HIALINA HE
- Lâmina 15 - CARTILAGEM FIBROSA HE
- Lâmina 16 - OSSO COMPACTO DESGASTADO
- Lâmina 17 - OSSO CHATO DESCALCIFICADO
- Lâmina 18 - EPÍFISE ÓSSEA HE
- Lâmina 22 - TEC. MUSC. LISO, ESTRIADO ESQUELÉTICO E CARDÍACO
- Lâmina 23 - GÂNGLIO LINFÁTICO DRH
- Lâmina 25 - BAÇO DRH
- Lâmina 30 - LÍNGUA HE
- Lâmina 31 - LÍNGUA MALLORY
- Lâmina 32 - ESÔFAGO E PILORO HE
- Lâmina 34 - ESTÔMAGO HE
- Lâmina 35 - DUODENO HE
- Lâmina 36 - JEJUNO-ÍLEO HE
- Lâmina 37 - INTESTINO GROSSO HE

- Lâmina 38 - *INTESTINO GROSSO Goldner*
- Lâmina 41 - *SUBLINGUAL HE*
- Lâmina 42 - *SUBMANDIBULAR HE*
- Lâmina 43 - *SUBMANDIBULAR Mallory*
- Lâmina 44 - *PARÓTIDA HE*
- Lâmina 45 - *FÍGADO DE PORCO HE*
- Lâmina 46 - *FÍGADO DE COELHO inj. vasc. HE*
- Lâmina 48 - *VESÍCULA BILIAR HE*
- Lâmina 50 - *TRAQUÉIA HE*
- Lâmina 54 - *RIM HE*
- Lâmina 55 - *URETER HE*
- Lâmina 56 - *BEXIGA HE*
- Lâmina 65 - *EPIDÍDIMO HE*
- Lâmina 72 - *HIPÓFISE HUMANA Mallory-Azan*
- Lâmina 73 - *TIREÓIDE E PARATIREÓIDE*
- Lâmina 76 - *ASTRÓCITO (Cérebro) Golgi*
- Lâmina 77 - *CEREBELO HE*
- Lâmina 78 - *CEREBELO H. Fosfotúngstica*
- Lâmina 80 - *CEREBELO (impregnação - DRH)*
- Lâmina 81 - *MEDULA ESPINHAL HE*
- Lâmina 82 - *MEDULA ESPINHAL - Impregnação*
- Lâmina 83 - *GÂNGLIO RAQUIDIANO HE*
- Lâmina 85 - *NERVO CIÁTICO (cão) HE*
- Lâmina 86 - *CORAÇÃO HE*
- Lâmina 89 - *ARTÉRIA E VEIA HE*
- Lâmina 90 - *ARTÉRIA ELÁSTICA Orceína*
- Lâmina 92 - *PELE FINA HE*

- [Lâmina 93 - PELE GROSSA HE](#)
- [Lâmina 94 - COURO CABELUDO HE](#)
- [Lâmina 95 - TENDÃO HE](#)
- [Lâmina 96 - DENTE HE](#)
- [Lâmina 99 - CORDÃO UMBILICAL](#)
- [Lâmina 100 - EMBRIÃO DE GALINHA HE](#)

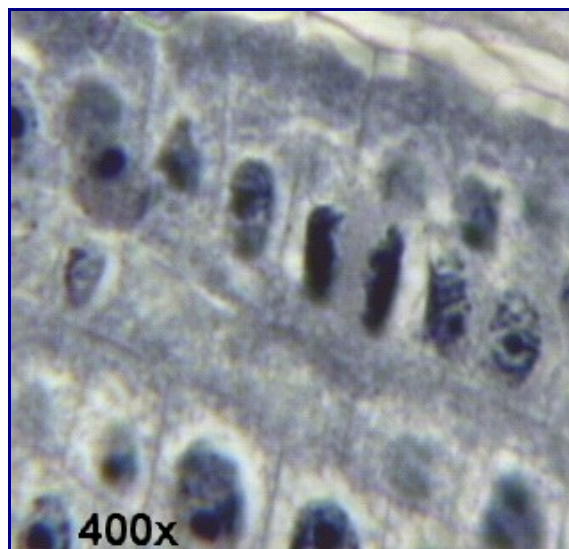

Observação: a numeração das lâminas não é contínua pois algumas delas não foram incluídas neste atlas.



Atlas Eletrônico de Histologia

Lâmina 01

Lâmina 01 - MITOSE (raiz de cebola) H. Férrica



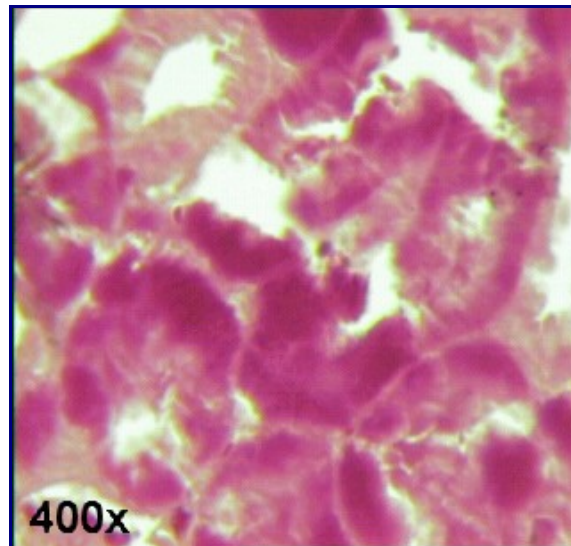
Nessa lâmina podemos observar diversas figuras mitóticas. Na imagem estão

evidenciadas uma anáfase, uma telófase e outros núcleos em interfase.



Atlas Eletrônico de Histologia **Lâmina 02**

Lâmina 02 - MITOCÔNDRIA (*rim*) Altmann



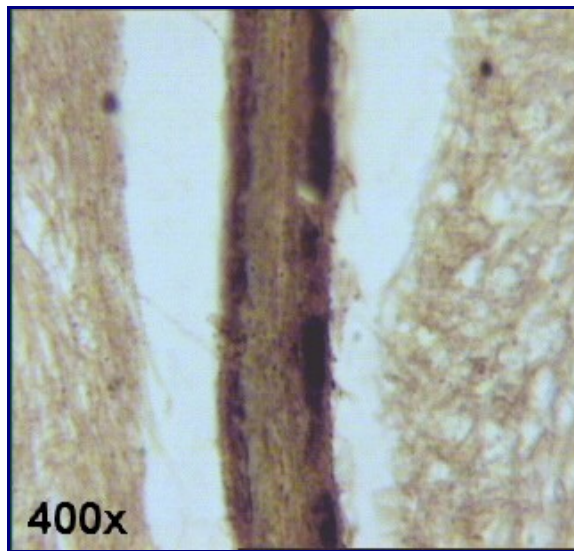
A coloração Altmann permite a visualização de aglomerados de mitocôndrias, uma vez que, em microscopia óptica, não é possível a visualização de mitocôndrias isoladas. Estas mitocôndrias aparecem coradas em púrpura na forma de pequenos grãos ou de bastonetes. Encontram-se principalmente nos túbulos contorcidos do rim, onde atuam fornecendo energia para a bomba de sódio-potássio, que tem papel fundamental no equilíbrio ácido-básico do organismo. Consulte a [lâmina 54 - RIM HE](#) - para obter mais informações sobre a estrutura histológica do rim.

Relação de Lâminas



Atlas Eletrônico de Histologia **Lâmina 03**

Lâmina 03 - ZONA DE GOLGI (*epidídimo*) Ayoama



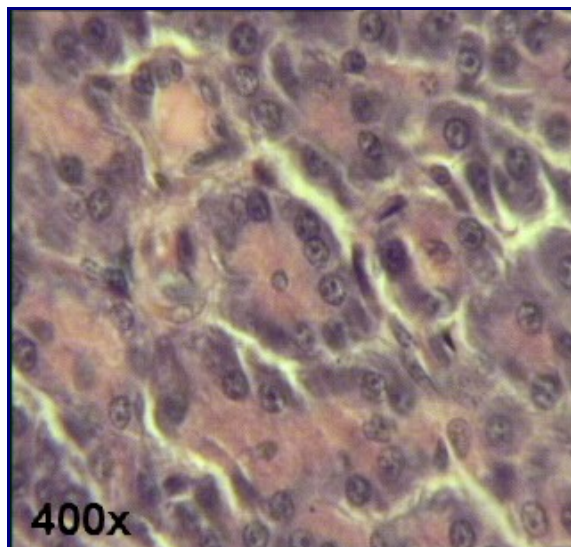
O complexo de Golgi, evidenciado pela coloração de Ayoama pode ser facilmente visualizado no pólo apical das células, onde aparece como granulações de tonalidade marrom intesamente coradas. Consulte a [Lâmina 65 - EPIDÍDIMO HE](#) - para obter maiores informações sobre a estrutura histológica do epidídimo.

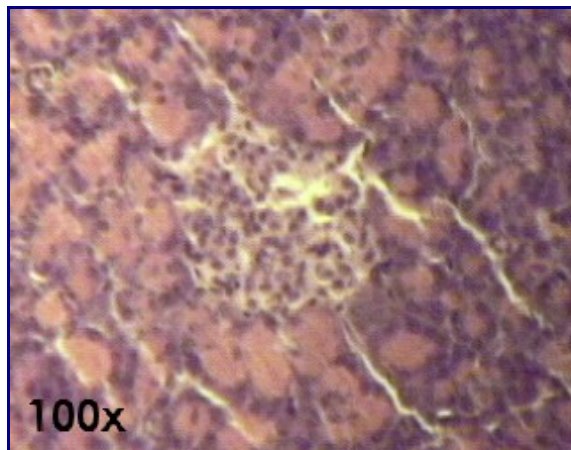
Relação de Lâminas



Atlas Eletrônico de Histologia **Lâmina 04**

Lâmina 04 - *ERGASTOPLASMA (pâncreas) HE*





A maior parte do pâncreas é constituído de ácinos, que são as unidades secretoras exócrinas do pâncreas, classificadas como [epitélio glandular exócrino acinar seroso](#). Os ácinos do pâncreas são formados por células que são parte basófilas e parte acidófilas. A porção apical da célula é acidófila e contém grânulos de zimogêneo, que serão posteriormente secretados pela célula. A parte basal é basófila devido à grande quantidade de ribossomos ligados ao retículo endoplasmático (ergastoplasma), que fazem a produção protéica da célula, que será depois secretada. Os ácinos do pâncreas ainda se caracterizam por serem os únicos que podem possuir uma célula centro-acinosa ([primeira foto](#)). O núcleo das células acinares encontram-se na porção basal da células e possuem nucléolos bastante evidentes.

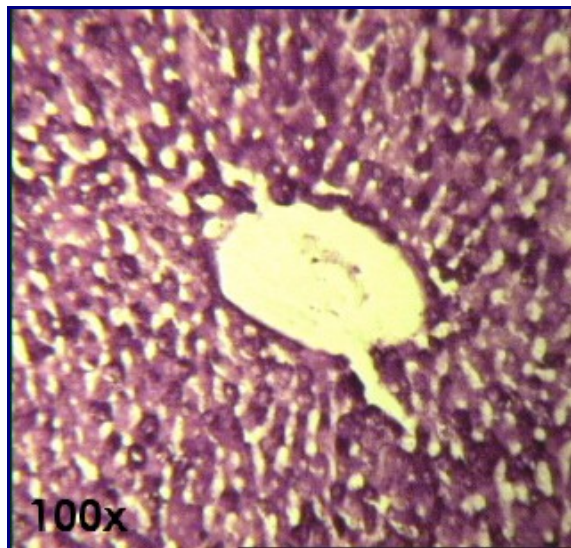
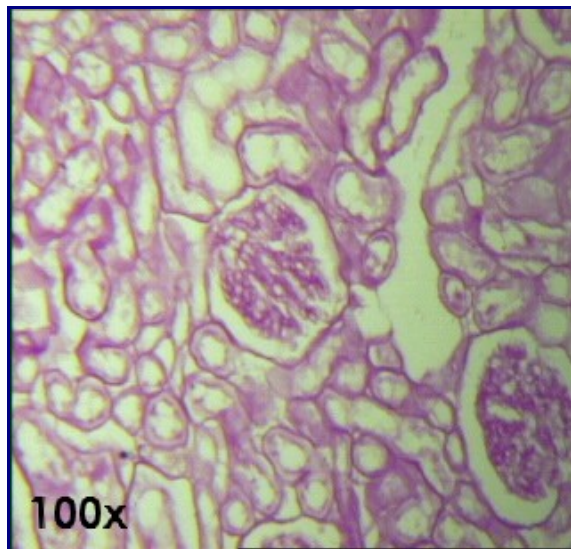
A parte endócrina do pâncreas é constituída pelas *Ilhotas de Langerhans*, que são classificadas como [epitélio glandular endócrino cordonal](#). As ilhotas aparecem isoladas e espalhadas pela porção exócrina do pâncreas e caracterizam-se por uma tonalidade alaranjada quando coradas pela técnica [HE](#) ([segunda foto](#)).

**Texto - [As Glândulas: Tecido Epitelial Glandular](#)
[Relação de Lâminas](#)**



Atlas Eletrônico de Histologia
Lâmina 07

Lâmina 07 - RIM E FÍGADO PAS



Nesta lâmina, onde estão presentes dois órgãos distintos (rim e fígado), a técnica de PAS evidencia as inclusões chamadas PAS+, pois se coram por esta técnica. No [fígado](#), pode-se observar as inclusões citoplasmáticas do hepatócito sob a forma de grânulos vermelho-púrpura, contendo glicogênio. O núcleo dos hepatócitos permanece *em negativo*, ou seja, não se cora.

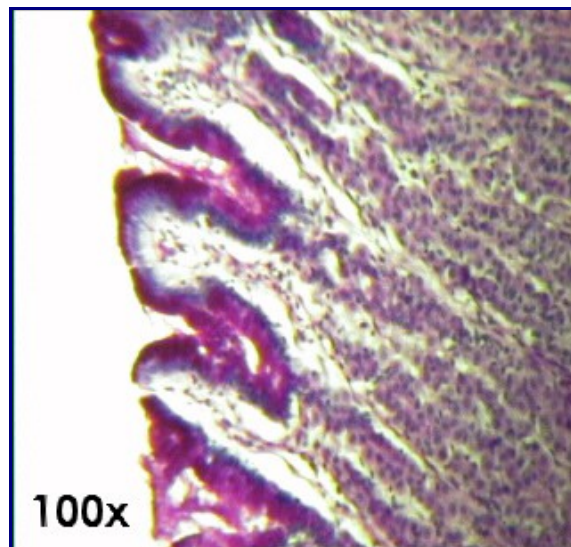
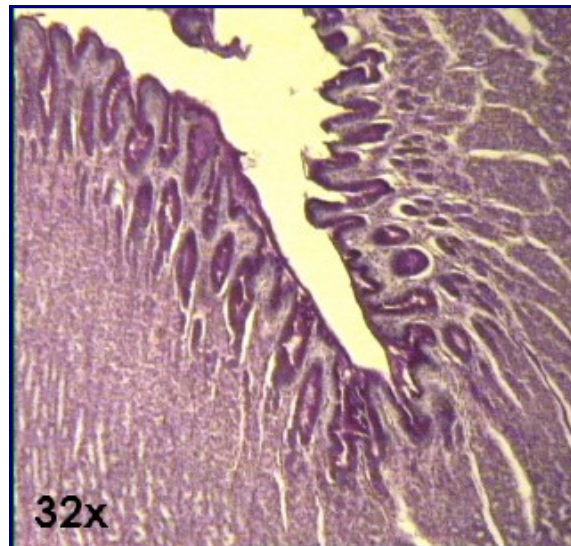
No [rim](#), pode-se observar a membrana basal que reveste os túbulos renais e os glomérulos. Essa membrana é formada pela associação da lâmina basal e sua camada subjacente, composta por [fibras reticulares](#), proteínas e glicoproteínas. A lâmina basal é formada por [colágeno tipo IV](#), uma glicoproteína chamada laminina e proteoglicanas, cuja síntese ocorre nas células epiteliais.

Para maiores informações sobre aspectos morfo-funcionais do rim e do fígado, consultar as respectivas lâminas coradas pela técnica da [Hematoxilina-Eosina \(HE\)](#) ([Lâmina 54 - RIM HE](#), [Lâmina 45 - FÍGADO DE PORCO HE](#) e [Lâmina 46 - FÍGADO DE COELHO inj. vasc. HE](#)).



Atlas Eletrônico de Histologia
Lâmina 08

Lâmina 08 - ESTÔMAGO PAS c/ Hematoxilina



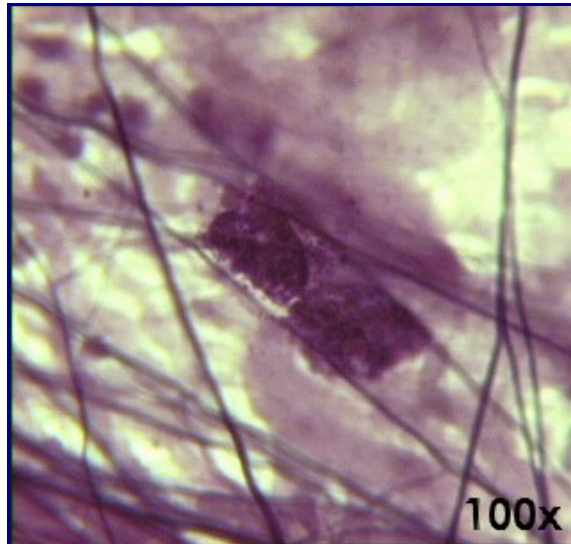
O PAS é um tipo de coloração que evidencia compostos glicídicos (substâncias PAS+). No estômago, ele cora de púrpura as mucoproteínas secretadas pelo epitélio de revestimento da mucosa gástrica (fotos). Este epitélio é classificado como [epitélio de revestimento prismático simples](#) e é formado exclusivamente por células secretoras (Geneser, 1987).

- [Lâmina 34 - ESTÔMAGO HE](#)
-



Atlas Eletrônico de Histologia
Lâmina 10

Lâmina 10 - MASTÓCITOS Fucsina-Resorcina



Os [mastócitos](#) têm importância fundamental na defesa do nosso organismo. Eles estão estrategicamente localizados nas vizinhanças de vasos sanguíneos do [tecido conjuntivo](#), onde combatem antígenos que porventura penetrem na circulação através de líquido tecidual ou de discontinuidades epiteliais. Os mastócitos funcionam como "sentinelas", uma vez que possuem alta sensibilidade, com IgE específicos de antígenos que já apareceram no corpo. Quando estes antígenos reaparecem, e são percebidos através de seu IgE específico, provocam a liberação de mediadores químicos situados em vesículas dentro dos mastócitos. Esta é a base da reação inflamatória.

Os grânulos dos mastócitos contém importantes substâncias de função fisiológica e farmacológica. Entre elas, cita-se a heparina, a histamina e a serotonina.

A heparina representa 30% do conteúdo total do mastócito. É uma glicosilaminoglicana sulfatada e, por isso, apresenta metacromasia (ver o texto [A Preparação de Lâminas Histológicas: Fixação e Coloração](#)). Ela possui a capacidade de impedir a coagulação sanguínea, inibindo a agregação das plaquetas.

A histamina compõe mais de 10% do conteúdo total do mastócito. Ela é uma amina derivada do aminoácido histidina e tem um profundo efeito sobre a musculatura lisa visceral, contraindo-a. Entre as paredes de células epiteliais que não estão unidas por junções de oclusão, a histamina separa as membranas, causando vazamento de plasma.

A serotonina é uma amina derivada do aminoácido triptofano. Assim como a histamina, a serotonina também possui propriedades vaso-ativas. A serotonina está presente apenas nos mastócitos de certas espécies, como o rato e o camundongo.

No homem, ela se localiza nas plaquetas.

Os mastócitos são responsáveis ainda pela liberação de dois outros mediadores químicos da anafilaxia. Um destes mediadores possui ação semelhante à da histamina, porém sua atuação nos [músculos lisos](#) e, conseqüentemente, na permeabilidade vascular é mais lenta. Este mediador é conhecido como SRS-A (*slow-reacting substance of anaphylaxis*). O outro mediador é responsável pela atração dos eosinófilos ao local da inflamação. É, portanto, um agente quimiotático, conhecido como ECF-A (*eosinophil chemotactic factor of anaphylaxis*).

Devem-se observar os mastócitos com núcleo em negativo, granulações de heparina, [fibras elásticas](#) (finas) e [fibras colágenas](#) (grossas).

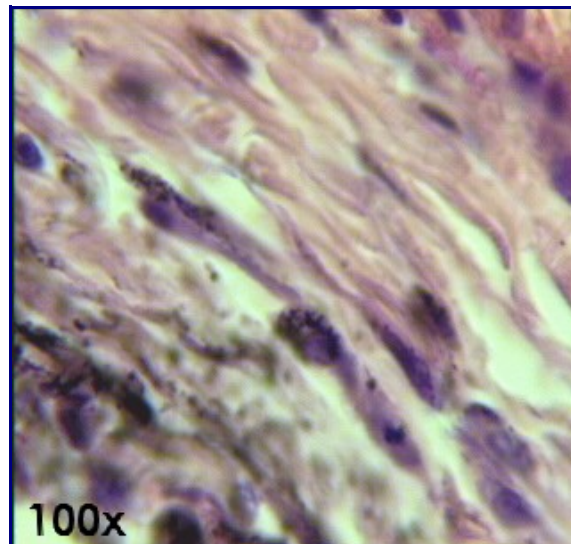
Texto - [O Tecido Conjuntivo](#)

**Texto - [As Fibras](#)
[Relação de Lâminas](#)**



Atlas Eletrônico de Histologia **Lâmina 11**

Lâmina 11 - HISTIÓCITOS (pele injetada) HE

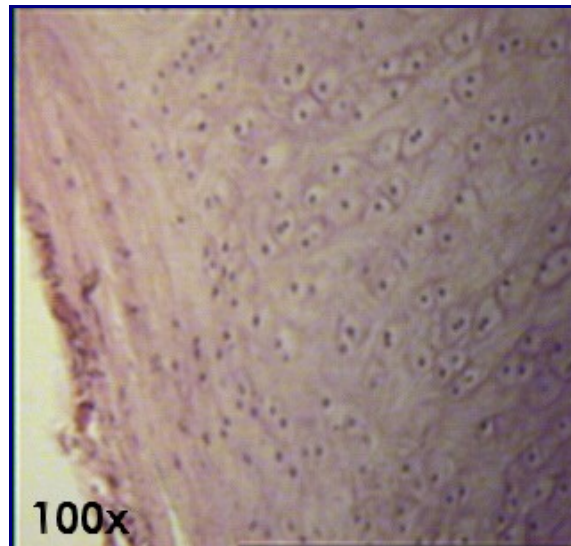


Esta lâmina evidencia os [histiócitos](#), que são macrófagos fixos. Para a visualização dos histiócitos, o animal recebe injeções de *tinta da China*, que é por eles fagocitada. O que se vê corado nas lâminas é, portanto, tinta da China fagocitada pelos histiócitos. O mesmo método é utilizado na [Lâmina 46 - FÍGADO DE COELHO inj. vasc. HE](#) para a visualização da *células de Kupffer*. Consulte o texto [O Tecido Conjuntivo](#) para aprender mais sobre os principais tipos de células constituintes desse tecido.



Atlas Eletrônico de Histologia
Lâmina 12

Lâmina 12 - CARTILAGEM ELÁSTICA HE



A cartilagem elástica pode ser encontrada no pavilhão auditivo, no conduto auditivo externo, na trompa de Eustáquio, na epiglote e na cartilagem cuneiforme da laringe.

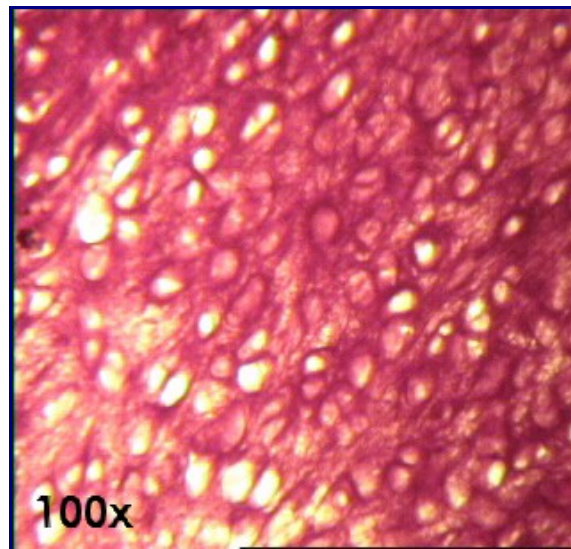
Este tipo de cartilagem é muito semelhante à [cartilagem hialina \(lâmina 14\)](#). A principal diferença é que seus condrócitos sintetizam, além de fibras colágenas e substância intercelular amorfa, [fibras elásticas](#). As fibras elásticas são responsáveis pela grande elasticidade da epiglote e do pavilhão auditivo.

Na [foto](#) podem ser observados traços das fibras elásticas na matriz amorfa, condroblastos, condrócitos e o pericôndrio com suas duas zonas (fibrosa e condrogênica),

A cartilagem elástica também pode ser observada pela coloração *Orceína* na [lâmina 13 \(CARTILAGEM ELÁSTICA Orceína\)](#).



Lâmina 13 - *CARTILAGEM ELÁSTICA Orceína*



A Orceína é um tipo de coloração que evidencia as [fibras elásticas](#), presentes em grande quantidade na cartilagem elástica, juntamente com fibras colágenas. A Orceína cora as fibras elásticas de vermelho-escuro, e podem ser vistas também na túnica muscular das artérias elásticas (ver [Lâmina 90 - ARTÉRIA ELÁSTICA Orceína](#)).

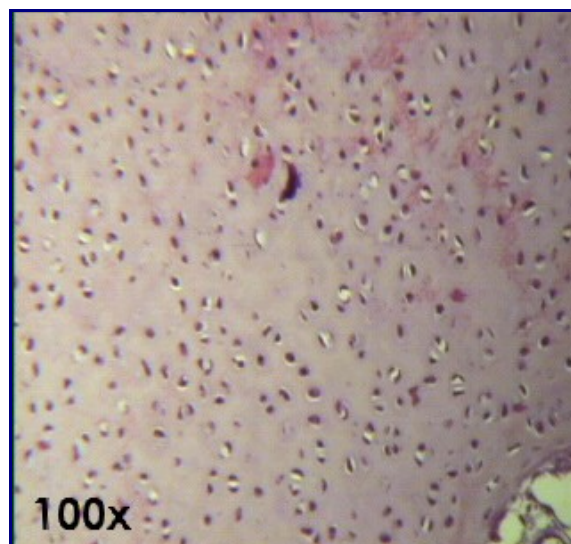
- [Lâmina 12 - CARTILAGEM ELÁSTICA HE](#)

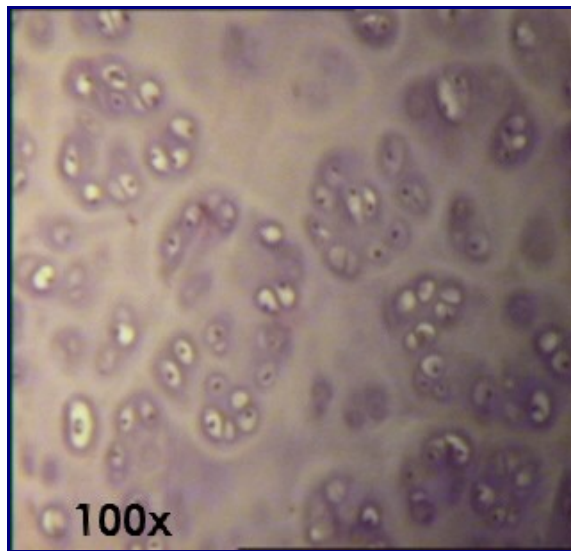
Texto - [As Cartilagens](#)
Texto - [As Fibras](#)
[Relação de Lâminas](#)



Atlas Eletrônico de Histologia **Lâmina 14**

Lâmina 14 - *CARTILAGEM HIALINA HE*





A cartilagem hialina é a variedade mais encontrada no nosso corpo e, portanto, a mais estudada. É encontrada no *disco epifisário*, permitindo o crescimento longitudinal dos ossos. Neste disco, a cartilagem hialina apresenta os condrócitos dispostos em fileiras ou colunas paralelas, comumente recebendo a designação de *cartilagem seriada*.

Os principais locais onde a cartilagem hialina é encontrada no adulto são: fossas nasais, traquéia e brônquios, extremidade ventral das costelas e recobrimdo a superfície dos ossos longos.

A matriz da cartilagem hialina contém fibrilas de [colágeno tipo II](#) imersas em substância fundamental amorfa. As fibrilas de colágeno não podem ser visualizadas em preparados comuns, pois, além de possuírem reduzidas dimensões, seu índice de refração é muito semelhante ao da substância amorfa.

A parte amorfa da matriz é composta por macromoléculas de proteoglicanas. As proteoglicanas consistem em uma parte central, protéica, de onde se irradiam as moléculas de glicosaminoglicanas (condroitina 4-sulfato, condroitina 6-sulfato, queratossulfato). O ácido hialurônico é outra glicosaminoglicana presente na matriz, porém esta é uma molécula muito grande, que integra várias proteoglicanas.

Em torno dos condrócitos, a matriz torna-se pobre em colágeno. Estas zonas, ricas em proteoglicanas, são metacromáticas, basófilas e se coram mais intensamente pela [técnica PAS](#).

De acordo com sua localização no tecido cartilaginoso, os condrócitos apresentam formas diversas. Assim, na periferia da cartilagem eles possuem forma elíptica, com o maior eixo paralelo à superfície. Já na parte central da cartilagem, os condrócitos são arredondados, formando grupos de até oito células originadas de um único condroblasto por divisão mitótica. Devido a sua origem comum, estes agrupamentos de condrócitos são chamados de *grupos isógenos*.

Na lâmina podem-se observar vários grupos isógenos. O processo histológico provoca retração dos condrócitos e da matriz, permitindo a observação das lacunas em que os grupos isógenos se encontram. *In vivo*, estas lacunas não podem ser visualizadas.

Com exceção da cartilagem fibrosa, que se localiza revestindo as articulações (cartilagem articular), todas as demais cartilagens possuem um revestimento de tecido conjuntivo conhecido como *pericôndrio* (do grego *peri*, ao redor de, e

chondros, cartilagem), que é essencial para a preservação dos condrócitos, pois é nesta camada que os condrócitos se originam. O pericôndrio também é responsável pela nutrição da cartilagem, por sua oxigenação e pela eliminação de refugos metabólicos, pois nele se encontram os vasos sanguíneos e linfáticos que não estão presentes na cartilagem.

O pericôndrio possui duas camadas: fibrosa e condrogênica. A camada profunda é chamada condrogênica e possui células arredondadas que, por mitose, originarão os condrócitos. Esta camada é responsável pelo crescimento aposicional da cartilagem. A camada superficial do pericôndrio é composta por tecido conjuntivo denso regularmente disposto, fibrócitos, fibroblastos e fibras colágenas

A maior parte do crescimento do tecido cartilaginoso durante a vida pós-natal ocorre por aposição de novas células a partir da camada mais profunda do pericôndrio (camada condrogênica). Nas primeiras fases da vida da cartilagem pode ocorrer a divisão de células que se encontram na parte central da cartilagem. Este tipo de crescimento é conhecido como *crescimento intersticial*, e se torna inviável com o passar do tempo porque a matriz da cartilagem torna-se mais rígida.

Nas preparações em HE, a coloração é devida principalmente aos glicosaminoglicanos sulfatados das proteoglicanas. A zona ao redor das lacunas, como já foi dito, é rica em proteoglicanas e pobre em colágenos, corando-se mais intensamente pela hematoxilina.. Com o azul-de-toluidina, as glicosaminoglicanas coram-se de vermelho, pois são metacromáticas. O PAS cora as estruturas glicoprotéicas da matriz.

Para conhecer mais os outros tipos de cartilagens, consulte o texto [As Cartilagens](#).

[Texto - As Cartilagens](#)

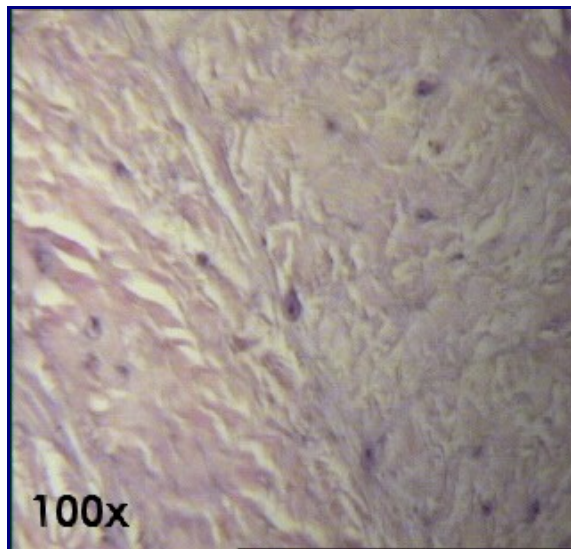
[Texto - As Fibras](#)

[Relação de Lâminas](#)



Atlas Eletrônico de Histologia
Lâmina 15

Lâmina 15 - CARTILAGEM FIBROSA HE



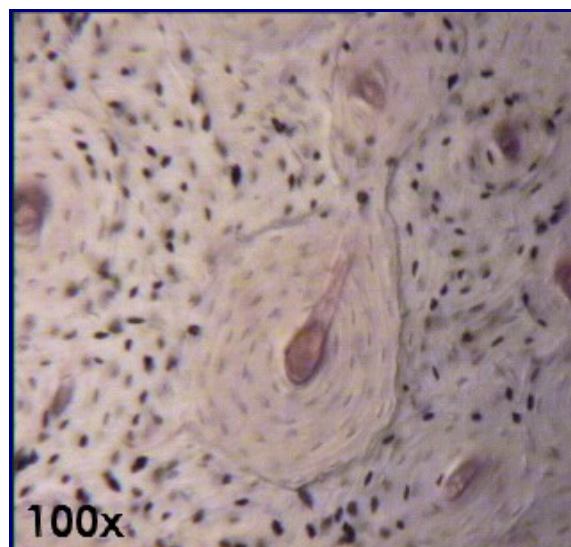
A cartilagem fibrosa ou fibrocartilagem é um tipo de cartilagem cuja matriz é formada por [colágeno tipo I e II](#) (com predomínio do tipo I), o que a torna acidófila. Trata-se de um tecido de transição entre o conjuntivo denso ([tendões - lâmina 95](#)) e a [cartilagem hialina - lâmina 14](#). Encontra-se nos discos intervertebrais e na sínfise púbica, onde o seu limite com o conjuntivo denso não está bem definido (Junqueira, 1990). Se caracteriza por não possuir pericôndrio e apresentar os condrócitos formando fileiras alongadas. A cartilagem fibrosa costuma aparecer com algumas estriações mais coradas que são consequência de falhas na preparação das lâminas.

Texto - [As Cartilagens](#)
Texto - [As Fibras](#)
[Relação de Lâminas](#)



Atlas Eletrônico de Histologia
Lâmina 16

Lâmina 16 - OSSO COMPACTO DESGASTADO



Nesta lâmina podemos observar o tipo de osso mais encontrado no adulto. O osso secundário, também chamado delamelar ou haversiano, apresenta-se formado pelos mesmos componentes do tecido ósseo primário. A diferença para o tecido ósseo primário é a organização das fibras colágenas em lamelas, cuja espessura varia de 3 a 7 μm e que se orientam concentricamente ao redor de canais com vasos, formando os *sistemas de Havers (osteons)*.

Os canais de Havers comunicam-se entre si, com a cavidade medular e com a superfície externa do osso por meio de canais transversais ou oblíquos, denominados *canais de Volkmann*, que atravessam as lamelas ósseas. Todos esses canais se formam quando a matriz óssea se forma ao redor de canais preexistentes.

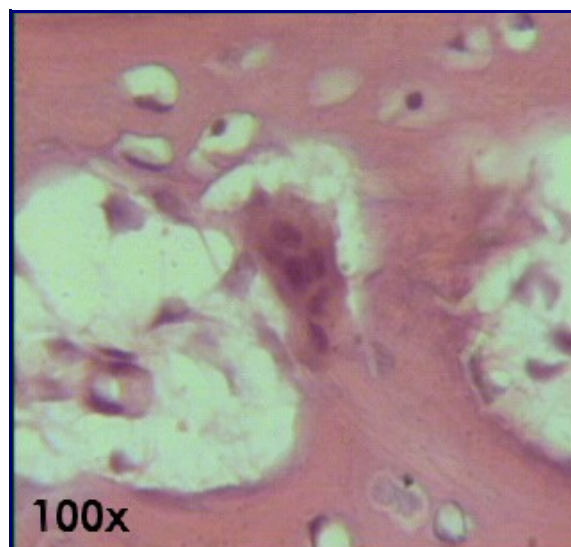
Na diáfise óssea, as lamelas arranjam-se de modo a formar quatro sistemas distintos. Um deles é o sistema de Havers, já apresentado anteriormente. Os outros são: *sistema circunferencial externo*, *sistema circunferencial interno* e *sistema intermediário*. Os sistemas circunferenciais interno e externo são formados por lamelas paralelas entre si.. Localizam-se, respectivamente, em torno do canal medular do osso e próximo do periósteo.

Texto - O Tecido Ósseo
Relação de Lâminas



Atlas Eletrônico de Histologia
Lâmina 17

Lâmina 17 - OSSO CHATO DESCALCIFICADO



A descalcificação é um dos métodos específicos para a visualização do tecido ósseo. O tecido é primeiramente fixado com um fixador histológico comum e depois mergulhado em solução diluída de ácido nítrico. Com a descalcificação, o osso amolece e, se for comprido suficiente, é possível até mesmo se dar um nó nele. Depois, é preparado em lâminas da mesma forma que são preparados os outros tecidos moles.

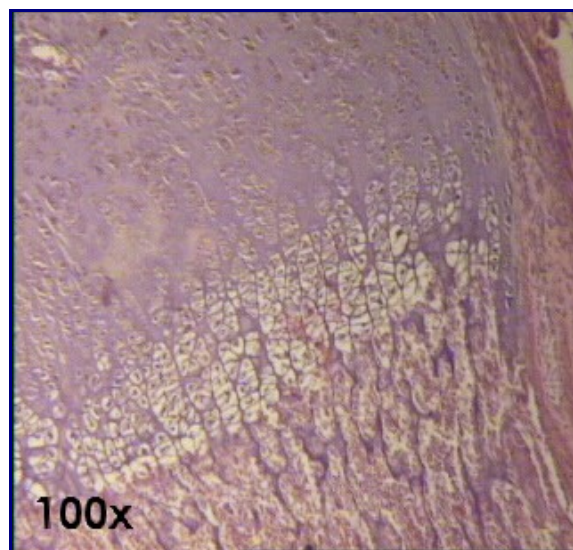
Na foto podem ser observados os [osteoclastos](#), células multinucleadas que fazem a reabsorção do tecido ósseo, e os [osteócitos](#), células adultas do tecido ósseo.

**Texto - [O Tecido Ósseo](#)
[Relação de Lâminas](#)**



Atlas Eletrônico de Histologia
Lâmina 18

Lâmina 18 - *EPÍFISE ÓSSEA HE*



A cartilagem epifisária localiza-se entre o [tecido ósseo](#) das epífises e o da diáfise. Distinguem-se na epífise óssea 5 zonas, que são, a partir da porção epifisária:

1. **Zona de cartilagem em repouso:** existe a [cartilagem hialina](#) sem qualquer alteração morfológica.
2. **Zona de cartilagem seriada ou de multiplicação:** formam-se fileiras ou colunas paralelas resultantes da divisão acelerada dos condrócitos.
3. **Zona de cartilagem hipertrófica:** nesta zona os condrócitos estão muito volumosos, com citoplasma rico em glicogênio.
4. **Zona de cartilagem calcificada:** ocorre a mineralização dos delgados tabiques de matriz cartilaginosa e a morte dos condrócitos.
5. **Zona de ossificação:** nesta zona, os capilares sangüíneos e células indiferenciadas originadas por divisão mitótica de células provenientes do perióstee invadem as cavidades deixadas pelos condrócitos mortos. Destas células indiferenciadas formam-se os [osteoblastos](#). Eles localizam-se sobre os restos da matriz cartilaginosa calcificada e sobre os tabiques desta, depositam a [matriz óssea](#). Alguns destes osteoblastos são aprisionados pela


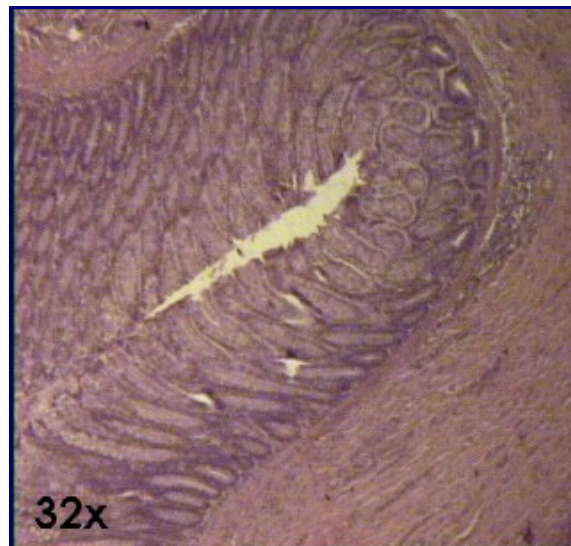
matriz óssea, transformando-se em [osteócitos](#). Denominam-se espículas ósseas as estruturas formadas por uma parte central cartilaginosa e uma parte periférica de tecido ósseo primário.

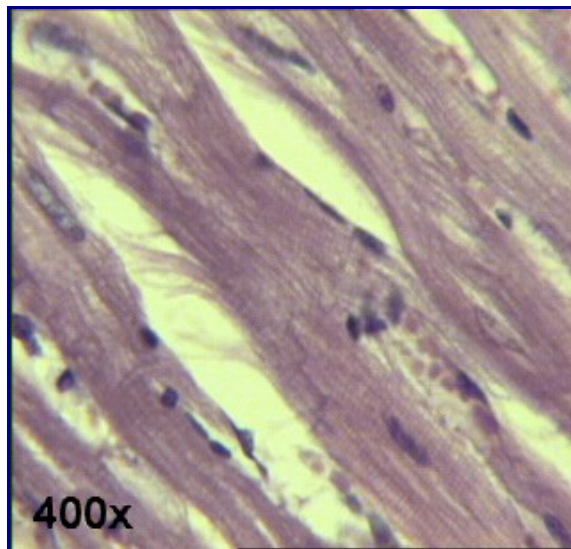
Texto - [O Tecido Ósseo](#)
Texto - [As Cartilagens](#)
[Relação de Lâminas](#)



Atlas Eletrônico de Histologia
Lâmina 22

Lâmina 22 - *TEC. MUSC. LISO, ESTRIADO ESQUELÉTICO E CARDÍACO*





Nesta lâmina estão agrupados os três tipos de tecidos musculares: na [foto 1](#), o *tecido muscular liso* (encontrado também nas lâminas de vísceras); na [foto 2](#), o *tecido muscular estriado esquelético* (ver também [lâmina 30 - LÍNGUA HE - foto 3](#)); e na [foto 3](#), o *tecido muscular cardíaco* (ver também [Lâmina 86 - CORAÇÃO HE](#)).

As células musculares lisas se confundem com as cardíacas. Ambas são bastante acidófilas (se coram de vermelho), mas as cardíacas possuem estrias e discos intercalares, que as lisas não têm (para a melhor visualização das estrias e dos discos intercalares recomenda-se diminuir a intensidade da iluminação do microscópio). Ambas possuem os núcleos localizados no centro da célula, ao contrário da célula muscular estriada esquelética, onde o núcleo se localiza sempre na periferia. As células musculares lisas formam feixes bem definidos; já os feixes formados pelas células estriadas não são tão nítidos.

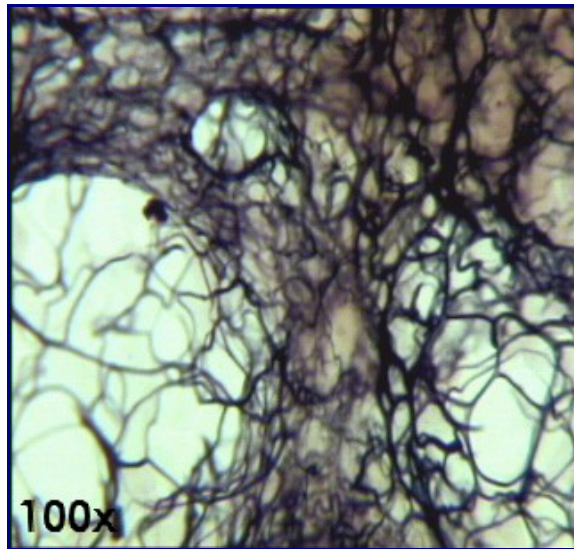
No músculo cardíaco, devem-se notar as *fibras de Purkinje*, responsáveis pelo controle do ritmo cardíaco (ver [foto 1 da lâmina 86 - CORAÇÃO HE](#)) e os *discos intercalares*, formados por segmentos que se unem como degraus de uma escada ([foto 2 da lâmina 86 - CORAÇÃO HE](#)).

**Texto - [O Tecido Muscular](#)
[Relação de Lâminas](#)**



***Atlas Eletrônico de Histologia*
Lâmina 23**

Lâmina 23 - GÂGLIO LINFÁTICO DRH



Os gânglios linfáticos também são denominados linfonodos e encontram-se espalhados pelo corpo. A linfa, antes de desembocar no sistema venoso, atravessa pelo menos um linfonodo. Os linfonodos contêm células especializadas na fagocitose de antígenos no nosso organismo. Durante o combate imunológico, os linfonodos comumente aumentam de tamanho e se tornam palpáveis.

Os linfonodos podem ser divididos em parênquima e estroma. O estroma é composto por tecido conjuntivo e envolve o parênquima, emitindo trabéculas para seu interior e dividindo-o em septos. A coloração de *Del Rio Hortega* (DRH) evidencia as [fibras reticulares](#) quem constituem o estroma, devido a tonalidade de preto assumida por elas.

Outras lâminas DRH:

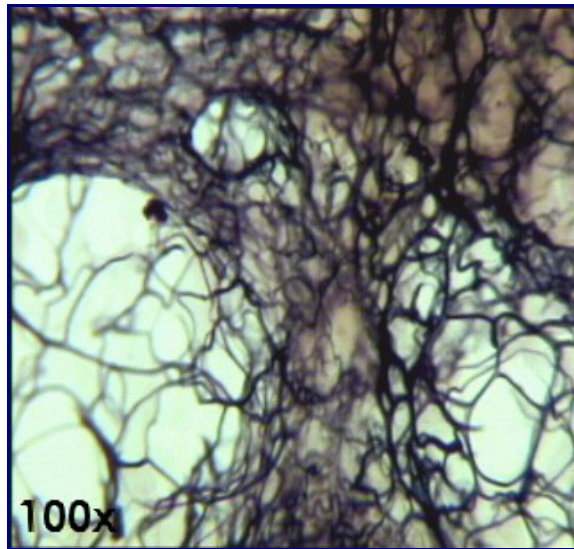
- [Lâmina 25 - BAÇO DRH](#)
- [Lâmina 80 - CEREBELO \(impregnação - DRH\)](#)

**Texto - [As Fibras](#)
[Relação de Lâminas](#)**



***Atlas Eletrônico de Histologia*
Lâmina 25**

Lâmina 25 - BAÇO DRH



A principal estrutura a ser observada nesta lâmina são as [fibras reticulares](#), que existem em grande quantidade no baço, sendo fortemente coradas pelo DRH com uma tonalidade amarronzada.

Embora a foto acima seja de gânglio linfático DRH, ela serve perfeitamente para mostrar as fibras reticulares.

Outras lâminas DRH:

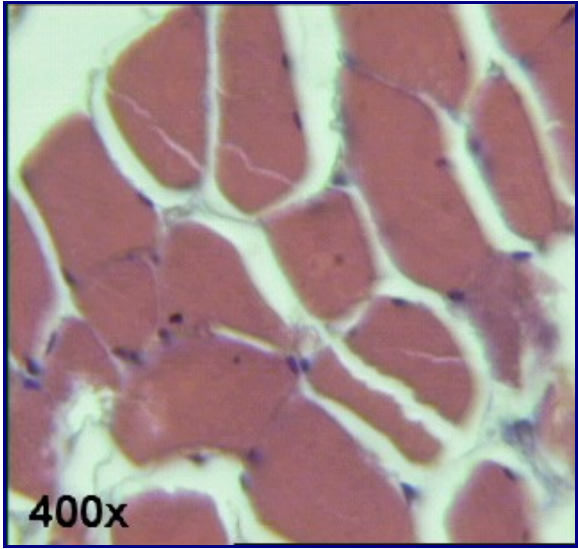
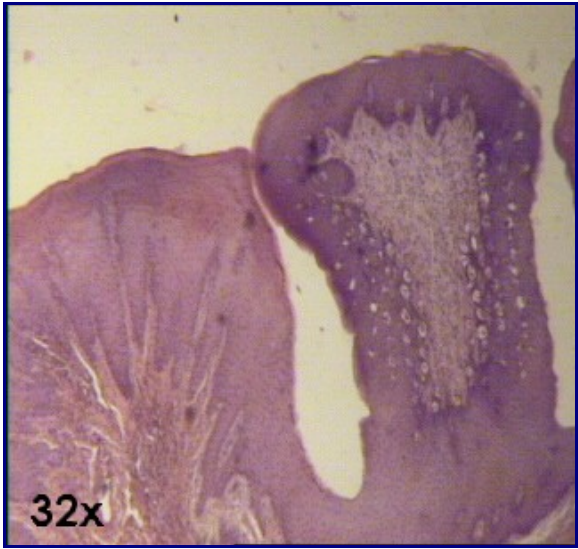

- [Lâmina 23 - GÂNGLIO LINFÁTICO DRH](#)
- [Lâmina 80 - CEREBELO \(impregnação - DRH\)](#)

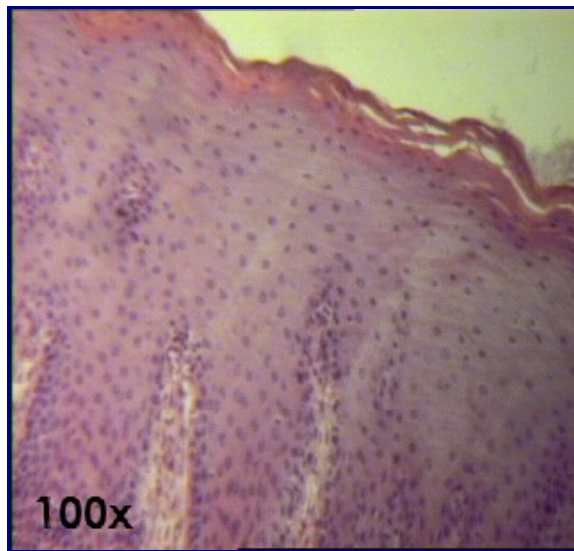
**Texto - [As Fibras](#)
[Relação de Lâminas](#)**



Atlas Eletrônico de Histologia
Lâmina 30

Lâmina 30 - LÍNGUA HE





Nesta lâmina podem-se observar vários feixes de [fibras musculares estriadas esqueléticas](#) dispostas em três planos, que entrecruzam-se. Na [foto 1](#) aparecem feixes cortados horizontalmente e na [foto 3](#), verticalmente. A língua é um órgão muscular e possui também funções relacionadas com a percepção de estímulos gustativos. Entre os feixes musculares, há grande abundância de [tecido conjuntivo](#).

A mucosa da língua é formado por [epitélio de revestimento estratificado pavimentoso](#) ([foto4](#)). A superfície inferior da língua é delgada e lisa, enquanto a superfície superior é irregular, devido à presença de papilas ([foto 2](#)). Estas papilas diferenciam-se em três tipos: *circunvaladas* (*valadas*), *filiformes* e *fungiformes*.

Papilas circunvaladas: encontram-se distribuídas no sulco em forma de "V" que divide a língua em corpo e raiz. Têm forma circular, com a base mais estreita que o ápice. Há um espaço entre a papila e a zona circundante que é preenchido por secreção proveniente de glândulas que se localizam profundamente na papila.

Papilas filiformes: é o tipo de papila mais freqüente na superfície da língua. Têm formato cônico e estreito e são relativamente elevadas. A alta concentração deste tipo de papilas permite que a língua possua uma textura extremamente áspera, facilitando a captação de alimentos durante a lambedura.

Papilas fungiformes: não estão presentes em grande quantidade como as papilas filiformes. Podem estar mais concentradas em certas áreas da língua. O ápice desta papila é arredondado. Da papila primária podem-se perceber pequenas projeções em direção ao epitélio de revestimento lingual, conhecidas como papilas secundárias.

Os receptores gustativos da língua encontram-se nas papilas fungiformes e circunvaladas, protegidos por estruturas denominadas *botões gustativos*. Estes receptores estão mais concentrados nas zonas ao redor das papilas circunvaladas.

A inervação aferente (sensitiva) dos 2/3 anteriores ao "V" lingual é dada pelo *intermédio de Wrisberg* do nervo facial (VII par craniano). A porção que se encontra atrás do "V" lingual é inervada pelo nervo glossofaríngeo (XI par craniano).

A inervação eferente (motora) dos músculos intrínsecos da língua é dada pelo nervo hipoglosso (XII par craniano).

- [Lâmina 31 - LÍNGUA MALLORY](#)
-
-

**Texto - [O Tecido Muscular](#)
[Relação de Lâminas](#)**



Atlas Eletrônico de Histologia
Lâmina 31

Lâmina 31 - LÍNGUA MALLORY



A principal diferença entre a [lâmina 30 \(LÍNGUA HE\)](#) e esta lâmina 31 ([LÍNGUA MALORY](#)), é que nesta a coloração Malory evidencia as [fibras colágenas](#). Assim como na coloração [HE](#), aqui também é possível observar o epitélio [estratificado pavimentoso](#), o [tecido conjuntivo frouxo comum](#) e as [fibrocélulas musculares estridas esqueléticas](#).

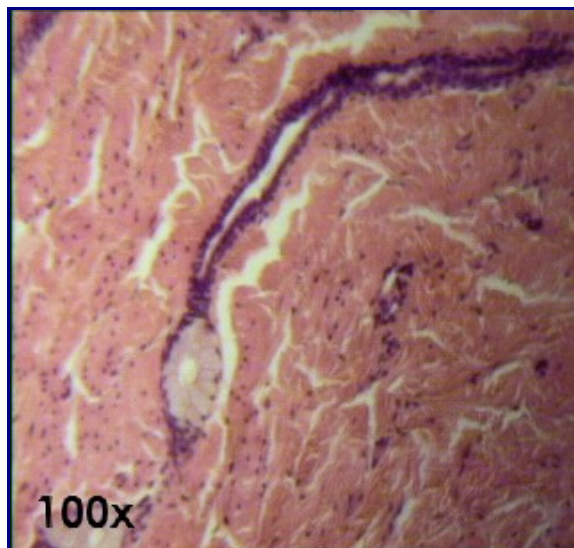
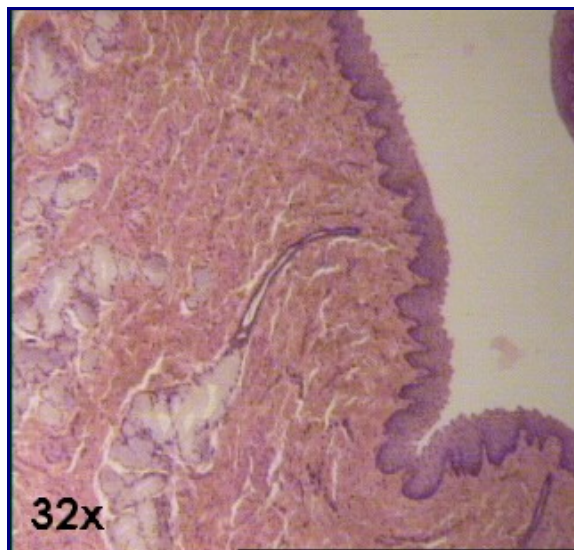
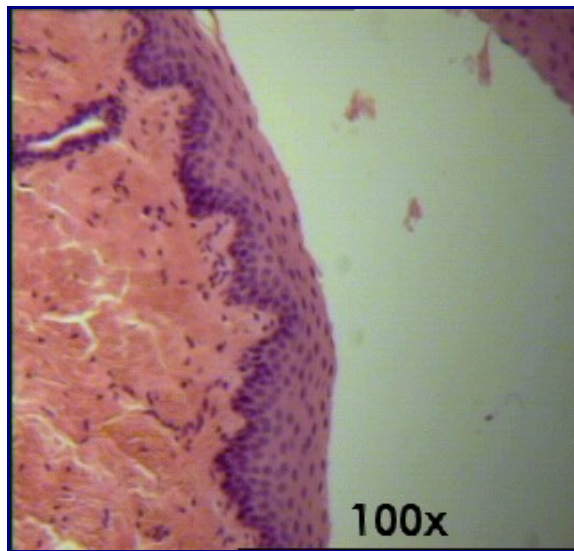
- [Lâmina 30 - LÍNGUA HE](#)
-
-

**Texto - [As Fibras](#)
Texto - [O Tecido Muscular](#)
[Relação de Lâminas](#)**



Atlas Eletrônico de Histologia
Lâmina 32

Lâmina 32 - ESÔFAGO E PILORO HE



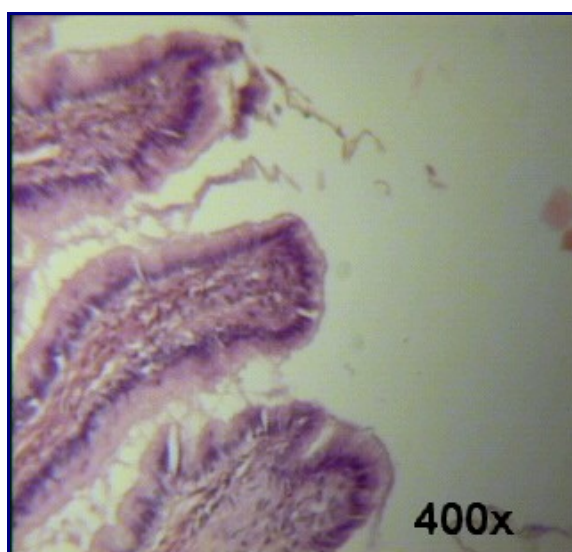
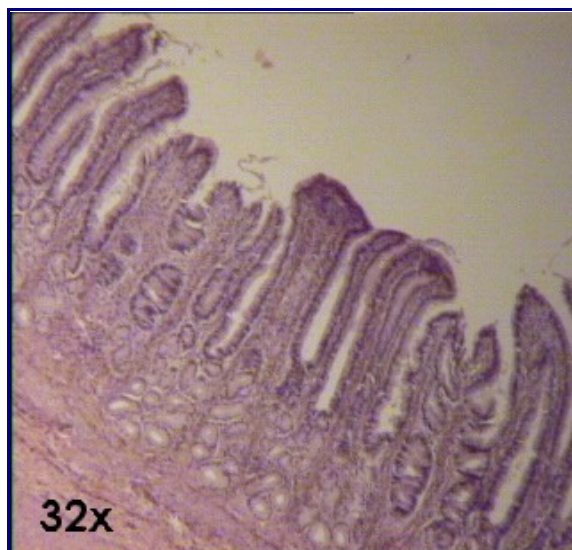
O **esôfago** é uma estrutura tubular do trato digestivo. Através dele, os alimentos deglutidos passam para o estômago, onde ocorrerá o processo da digestão química, onde atuam diversas substâncias. Para se proteger dessas substâncias, o epitélio esofágico é dotado de várias camadas que necessitam de constante renovação. Essa renovação celular ocorre devido às mitoses das células epiteliais basais. Este tipo de epitélio é classificado, portanto, de [epitélio de revestimento estratificado pavimentoso](#) não-queratinizado. Em certos animais, pode ocorrer uma camada de queratina para maior proteção.

Na submucosa do esôfago podem ser visualizadas as [glândulas esofágicas](#), que não se coram muito pelo [HE](#). As fotos [2](#) e [3](#) mostram uma glândula esofágica e seu ducto em dois diferentes aumentos (32X e 100X).

Depois da submucosa há a camada muscular. Durante todo o percurso do esôfago, ocorre uma substituição gradual no tipo de músculo que compõe esta camada. Inicialmente, no terço superior, há praticamente [músculo estriado](#). No terço médio, já é possível observar razoáveis quantidades de [músculo liso](#), que irão substituir o músculo esquelético. No terço inferior, finalmente, a quantidade de músculo liso é muito maior que a quantidade de músculo esquelético.

É importante salientar que o músculo esquelético do terço superior do esôfago não está sob nosso controle voluntário, visto que o movimento de deglutição é voluntário apenas nos seus estágios iniciais.

Revestindo externamente o esôfago, há uma camada composta por tecido conjuntivo, que é responsável por unir esta estrutura a outros órgãos. Esta camada denomina-se *adventícia*.



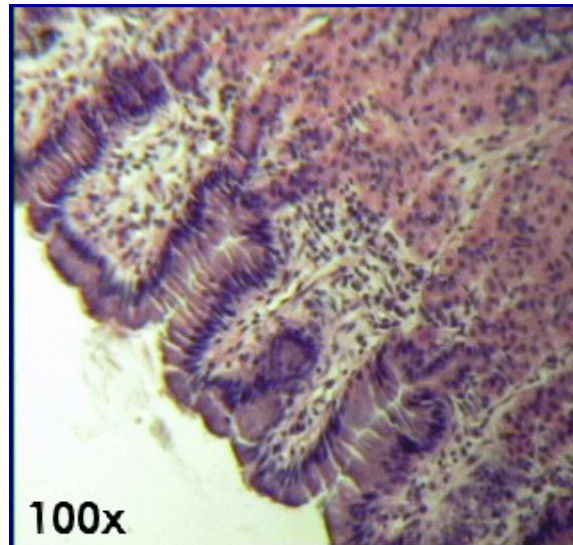
O **piloro** constitui a porção do estômago que se comunica com o duodeno através do *esfincter pilórico*. Sua mucosa é constituída por epitélio semelhante ao do estômago, pois o piloro é uma porção desse órgão. Portanto, seu epitélio é classificado como [epitélio de revestimento simples prismático](#). As fotos [4](#) e [5](#) mostram o epitélio pilórico com aumentos de 32X e 100X, respectivamente.

Texto - [O Tecido Epitelial de Revestimento](#)
[Relação de Lâminas](#)



Atlas Eletrônico de Histologia
Lâmina 34

Lâmina 34 - ESTÔMAGO HE



O estômago é uma estrutura dilatada do tubo digestivo cuja principal função é a liquefação do bolo alimentar (formação do *quimo*) e a digestão de determinados alimentos. Tem reduzida capacidade absorptiva, restrita a água, sais, álcool e certas drogas.

O epitélio de revestimento do estômago é classificado como [epitélio de revestimento simples prismático](#) produtor de muco. Na mucosa gástrica, não existem células caliciformes. A produção do muco protetor é efetuada pelas células mucosas. Este muco pode ser evidenciado pela coloração PAS na [lâmina 08 - ESTÔMAGO PAS](#).

A superfície do estômago invagina-se, formando *fossetas gástricas*. No fundo destas fossetas, abrem-se glândulas cujo nome está relacionado com a região do estômago a que elas pertencem. As quatro regiões do estômago são: *cárdia*, *corpo*, *fundo* e *piloro*. Histologicamente, não há diferenças entre a região do corpo e a região do fundo. Portanto, no estômago, distinguem-se apenas três tipos de glândulas, ao invés de quatro. São elas:

[Glândulas fúndicas:](#) localizadas na região fúndica e no corpo do estômago.

[Glândulas cárdicas:](#) localizadas na região cárdica do estômago e na porção inferior do esôfago (neste local, estas glândulas são denominadas glândulas cárdicas esofágicas). As glândulas cárdicas são tubulares, podendo ser ramificadas ou não-ramificadas, e possuem freqüentemente a porção terminal enovelada. Produz secreção mucosa.

Glândulas pilóricas: localizam-se na região pilórica do estômago.

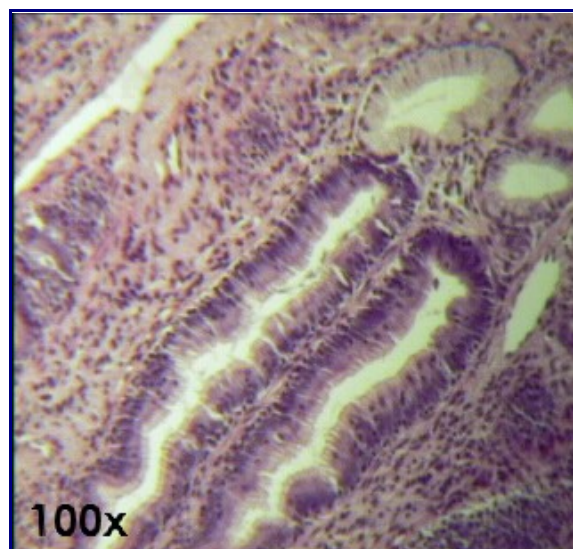
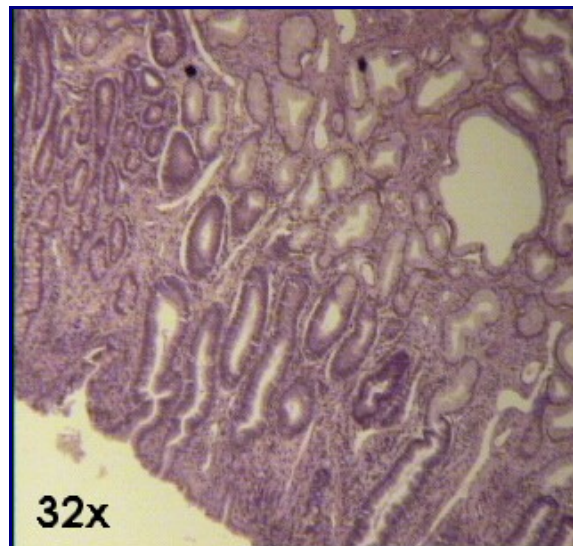
Mais externamente, existem duas ou mais camadas de [músculo liso](#) que, ao se contraírem, ajudam na expulsão do material produzido pelas glândulas.

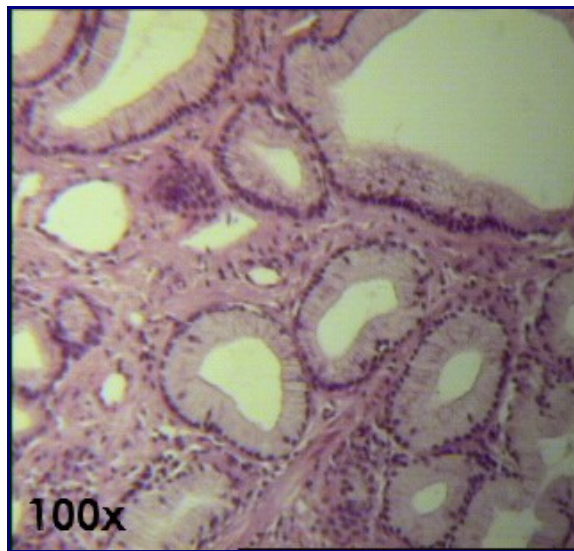
Texto - [O Tecido Epitelial de Revestimento](#)
Texto - [As Glândulas: Tecido Epitelial Glandular](#)
[Relação de Lâminas](#)



Atlas Eletrônico de Histologia
Lâmina 35

Lâmina 35 - *DUODENO HE*





O duodeno é primeira porção do intestino delgado. Assim como no restante do aparelho digestivo, há presença de [epitélio de revestimento prismático simples](#) com [células caliciformes](#) produtoras de muco (ver a [foto 2 da lâmina 37 - *INTESTINO GROSSO*](#)). No duodeno, também costumam estar presentes as [glândulas de Brunner](#), um tipo de glândula composta.

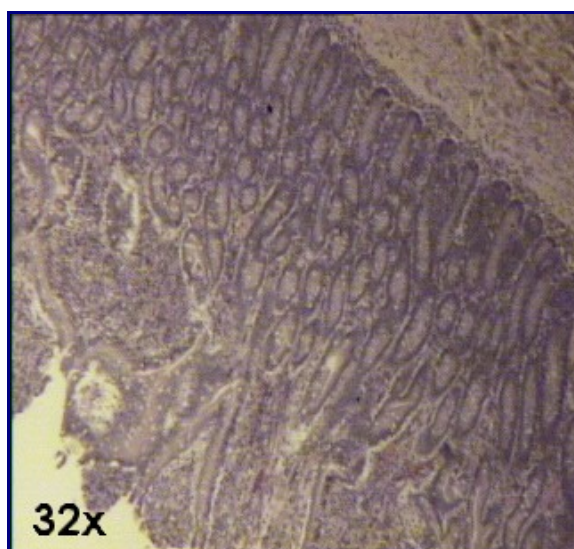
As fotos [1](#) e [2](#) mostram o epitélio e as glândulas de Brunner em 32X e 100X, respectivamente. A foto [3](#) mostra várias glândulas de Brunner isoladas.

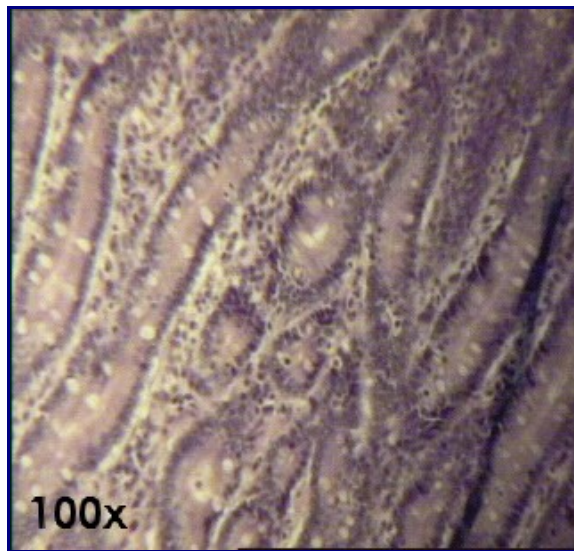
Texto - [O Tecido Epitelial de Revestimento](#)
Texto - [As Glândulas: Tecido Epitelial Glandular](#)
[Relação de Lâminas](#)



Atlas Eletrônico de Histologia
Lâmina 36

Lâmina 36 - *JEJUNO-ÍLEO HE*





O epitélio do jejuno e do íleo, assim como o da maior parte do tubo digestivo é do tipo simples prismático com células caliciformes (ver a foto 2 da lâmina 37 - *INTESTINO GROSSO HE*). Esse epitélio reveste os vilos, expansões da mucosa intestinal que têm o objetivo de aumentar a superfície de absorção dos alimentos.

No jejuno-íleo também estão presentes as glândulas de Lieberkühn, constituídas de epitélio glandular exócrino tubular simples. Elas aparecem como estruturas ocas, redondas ou alongadas, dependendo da direção do corte, forradas por um epitélio semelhante ao da luz intestinal.


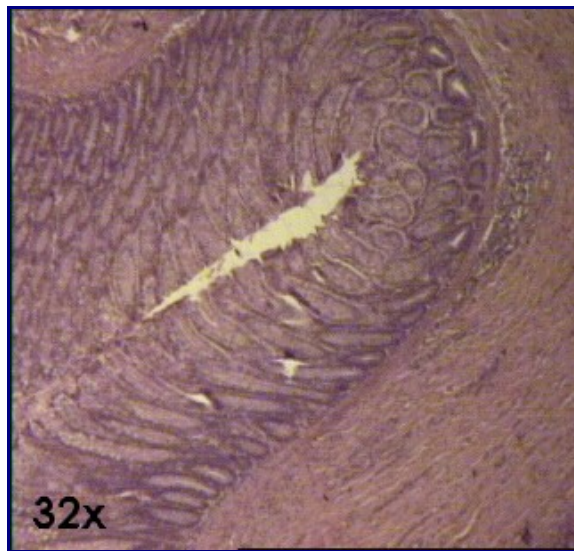
As glândulas de Lieberkühn e o epitélio prismático simples podem ser observados na foto 1 em 32X, e na foto 2 em 100X.

Texto - O Tecido Epitelial de Revestimento
Texto - As Glândulas: Tecido Epitelial Glandular
Relação de Lâminas



Atlas Eletrônico de Histologia
Lâmina 37

Lâmina 37 - *INTESTINO GROSSO HE*



O intestino grosso é revestido de epitélio prismático simples com células caliciformes (foto 2). Na mucosa do intestino grosso existem as glândulas de Lieberkühn, constituídas de epitélio glandular exócrino tubular simples.

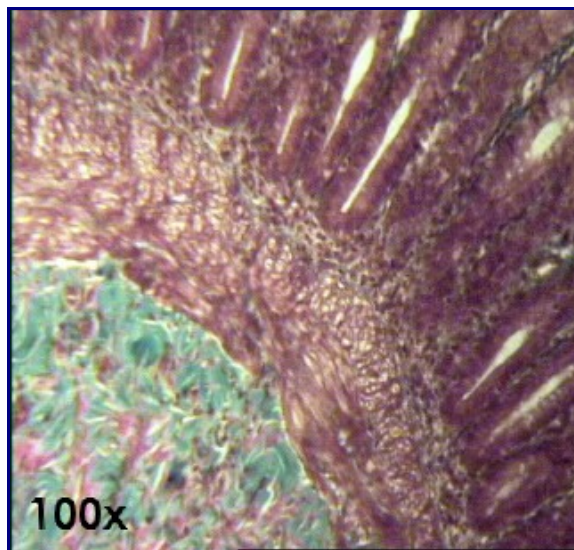
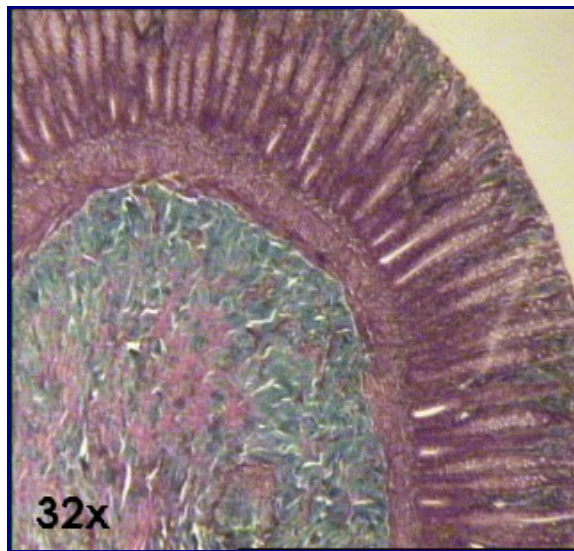
Na foto 1 estão bem visíveis os feixes de fibrocélulas lisas que circundam a mucosa intestinal.

Texto - O Tecido Epitelial de Revestimento
Texto - As Glândulas: Tecido Epitelial Glandular
Relação de Lâminas



Atlas Eletrônico de Histologia
Lâmina 38

Lâmina 38 - *INTESTINO GROSSO Goldner*



A coloração de Goldner permite a visualização das [fibras colágenas](#), que se destacam por corarem-se intensamente de verde. Elas são o componente fibroso mais abundante da submucosa intestinal, que se localiza sob a mucosa intestinal. Esta submucosa é composta por [tecido conjuntivo frouxo comum](#).

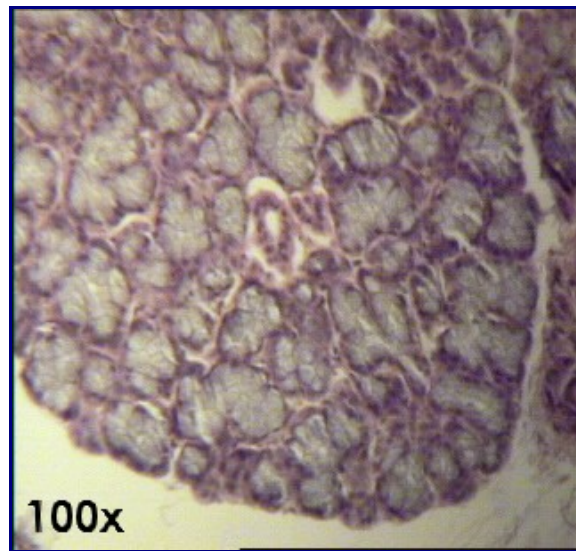
Aqui também são visíveis as inúmeras [células caliciformes](#) do epitélio intestinal.

Texto - [O Tecido Epitelial de Revestimento](#)
Texto - [O Tecido Conjuntivo](#)
[Relação de Lâminas](#)



Atlas Eletrônico de Histologia
Lâmina 41

Lâmina 41 - SUBLINGUAL HE



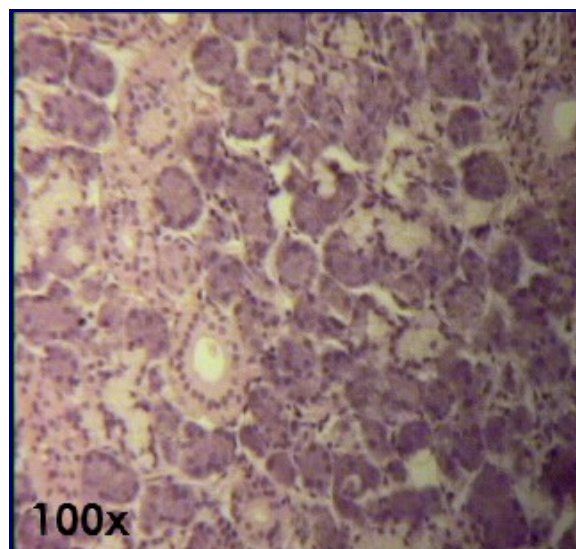
Nesta lâmina podemos visualizar os ácinos mistos da glândula salivar sublingual. Os ácinos da glândula sublingual, embora mistos, possuem um predomínio de células mucosas, sendo, por isso, classificados como [epitélio glandular exócrino acinar misto](#) com predomínio de células mucosas. Por isso, a lâmina é fracamente corada pelo [HE](#). Veja as principais diferenças entre as células acinares mucosas e serosas no texto [As Glândulas: Tecido Epitelial Glandular](#).

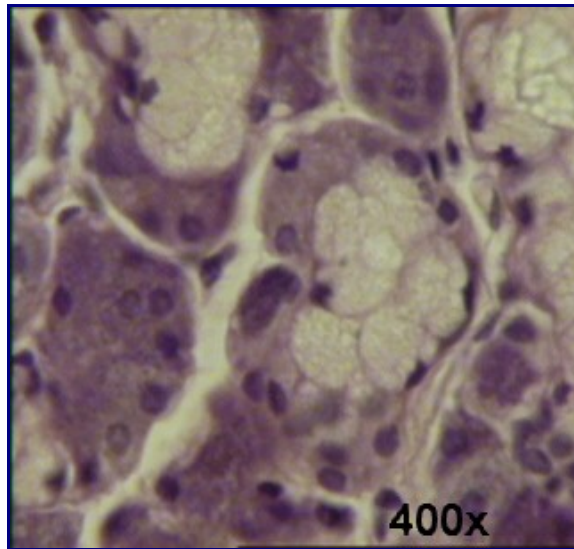
**Texto - [As Glândulas: Tecido Epitelial Glandular](#)
[Relação de Lâminas](#)**



Atlas Eletrônico de Histologia
Lâmina 42

Lâmina 42 - *SUBMANDIBULAR HE*





Essa glândula, também denominada *submaxilar*, é classificada como [epitélio glandular exócrino acinar misto](#) com predomínio de ácinos serosos. Morfologicamente, essas glândulas são classificadas como [glândulas compostas alveolares](#) ou [glândulas túbulo-alveolares](#).

Na glândula submandibular pode ser observado um [ácino misto](#), formado por uma porção mucosa e uma porção serosa com forma semelhante a uma meia-lua. Este tipo de ácino é conhecido como *capacete seroso de Gianuzzi*.

A célula mucosa pode ser facilmente observada, pois seus grânulos de mucigênio não se coram pelo [HE](#). O núcleo fica achatado contra a base da célula.

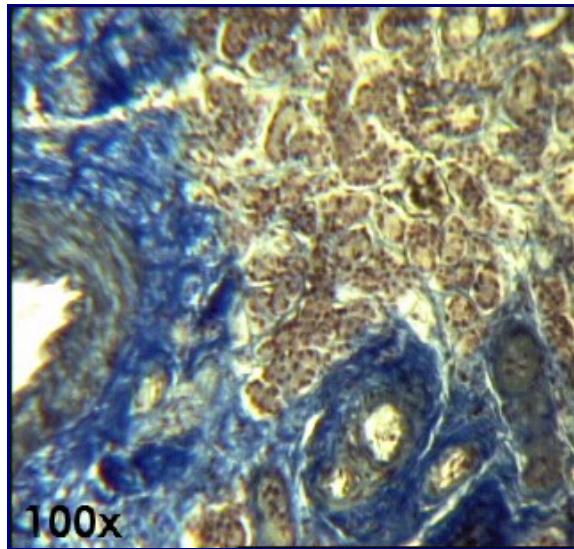
Ainda pode ser observado um sistema de ductos excretores bastante desenvolvido, encarregado de eliminar a saliva ([foto 1](#)).

**Texto - [As Glândulas: Tecido Epitelial Glandular](#)
[Relação de Lâminas](#)**



***Atlas Eletrônico de Histologia*
Lâmina 43**

Lâmina 43 - *SUBMANDIBULAR Mallory*



A glândula salivar submandibular, ao contrário da sublingual, possui predomínio de células acinares serosas. Por esse motivo, seu epitélio é classificado como [epitélio glandular exócrino acinar misto](#) com predomínio de células serosas (veja o texto [As Glândulas: Tecido Epitelial Glandular](#) para aprender a diferenciar as células acinares mucosas e serosas).

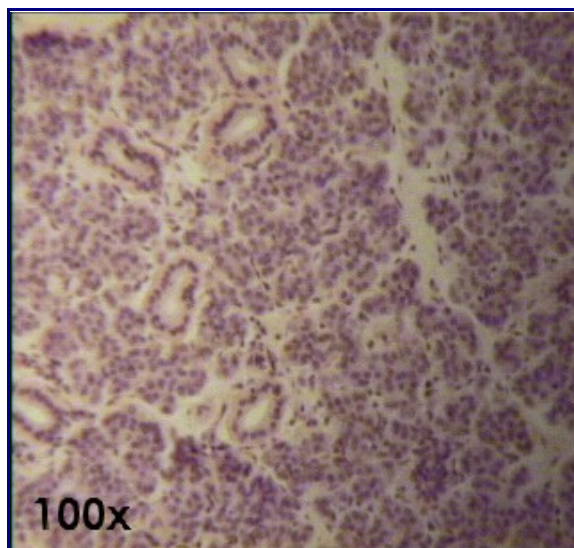
A coloração Mallory permite a visualização das [fibras colágenas](#), que aparecem coradas de verde.

**Texto - [As Glândulas: Tecido Epitelial Glandular](#)
[Relação de Lâminas](#)**



Atlas Eletrônico de Histologia
Lâmina 44

Lâmina 44 - PARÓTIDA HE



A glândula parótida faz parte das glândulas salivares maiores. É dividida em

lóbulo por septos de tecido conjuntivo ricos em [fibras colágenas](#). O tecido conjuntivo (estroma) contém [linfócitos](#) e [plasmócitos](#). Estes últimos sintetizam imunoglobulinas do tipo A (IgA) que contribuem para a defesa da cavidade bucal contra microorganismos patogênicos.

O parênquima é composto pela unidade morfo-funcional da glândula, o *adenômero*. Este é constituído pelos seguintes componentes:

Ácinos: são compostos por células piramidais, basófilas, agrupadas em torno de uma luz central e revestidas por *células mioepiteliais*. O núcleo dessas células é esférico e localiza-se no pólo basal. O produto da secreção é seroso e fica acumulado em grânulos no pólo apical da célula.

Ductos intercalados: são a continuação da luz dos ácinos. Também possuem um revestimento de células mioepiteliais, que estão relacionadas com a movimentação do produto de secreção, pois possuem capacidade contrátil. Seu epitélio é classificado como [epitélio simples cúbico baixo](#).

Ductos estriados: são formados por [epitélio simples primático](#). Suas células apresentam mitocôndrias na porção basal.

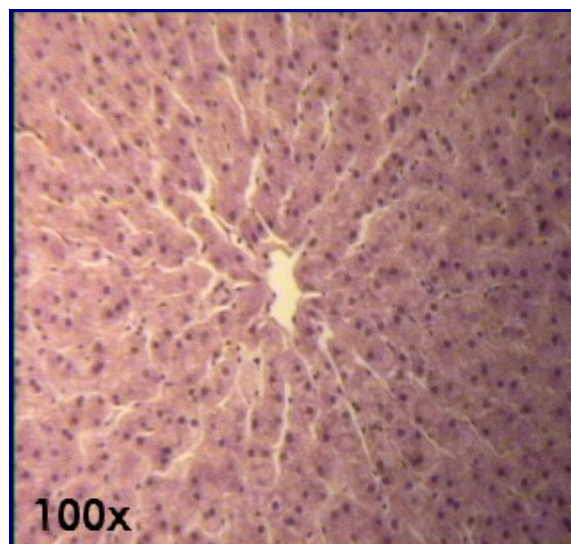
Ductos excretores: são circundados por uma quantidade de tecido conjuntivo superior à dos outros ductos. São formados por [epitélio pseudo-estratificado](#); porém, nas áreas em que os ductos se aproximam do epitélio oral, os ductos são constituídos por [epitélio estratificado pavimentoso](#).

Texto - [As Glândulas: Tecido Epitelial Glandular](#)
Texto - [O Tecido Epitelial de Revestimento](#)
[Relação de Lâminas](#)



Atlas Eletrônico de Histologia
Lâmina 45

Lâmina 45 - FÍGADO DE PORCO HE



O Fígado é dividido em diversos lóbulos. Cada lóbulo está cercado por uma linha não corada que é a região onde existia tecido adiposo, o qual é eliminado na fixação. No centro de cada lóbulo, existe a veia centro-lobular, para onde convergem diversos capilares chamados [sinusóides](#). Por serem vasos, os sinusóides são revestidos internamente de endotélio, cujos núcleos aparecem de forma alongada e bem corados. Acompanhando os sinusóides, estão os cordões de hepatócitos, que são as células típicas do fígado, possuindo núcleos grandes e menos corados que os endoteliais.

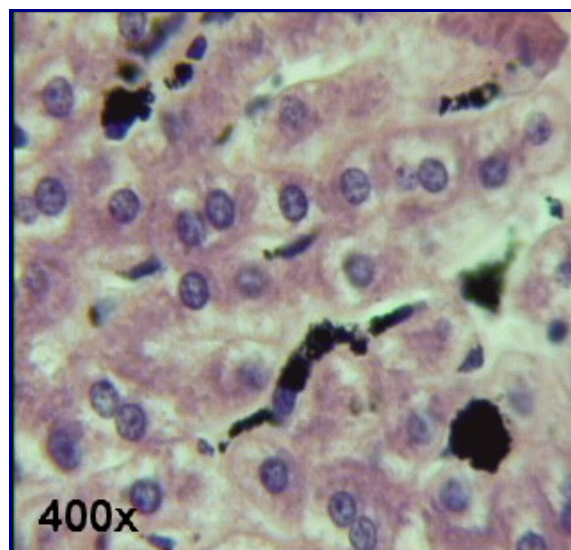
- [Lâmina 46 - FÍGADO DE COELHO inj. vasc. HE.](#)

Texto - [O Tecido Epitelial de Revestimento](#)
Texto - [As Glândulas: Tecido Epitelial Glandular](#)
Texto - [Os Vasos: Artérias e Veias](#)
[Relação de Lâminas](#)



Atlas Eletrônico de Histologia
Lâmina 46

Lâmina 46 - FÍGADO DE COELHO inj. vasc. HE



Nesta lâmina é possível a visualização das [células de Kupffer](#), um tipo especial de macrófago fixo que se localiza entre os hepatócitos. É injetado no animal vivo certa quantidade de uma tinta especial, denominada *tinta da China*. Essa tinta, que possui tonalidade preta, é fagocitada pelas células de Kupffer, permitindo a sua visualização.

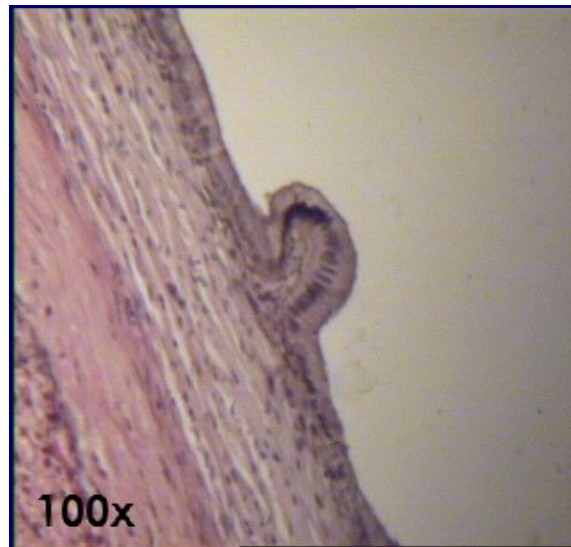
Para mais informações sobre a estrutura morfo-funcional do fígado, leia o texto referente à [Lâmina 45 - FÍGADO DE PORCO HE.](#)

Texto - [O Tecido Epitelial de Revestimento](#)
Texto - [O Tecido Conjuntivo](#)
Texto - [As Glândulas: Tecido Epitelial Glandular](#)
Texto - [Os vasos: Artérias e Veias](#)
[Relação de Lâminas](#)



Atlas Eletrônico de Histologia
Lâmina 48

Lâmina 48 - VESÍCULA BILIAR HE



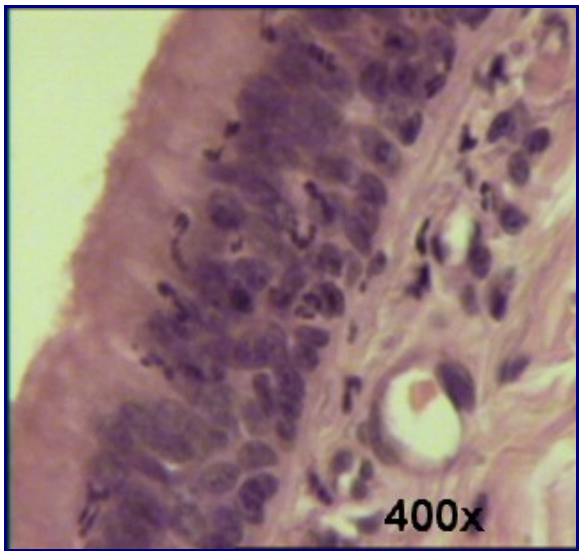
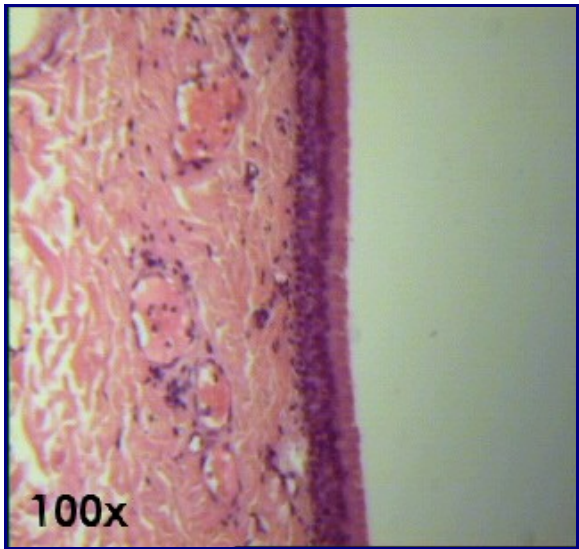
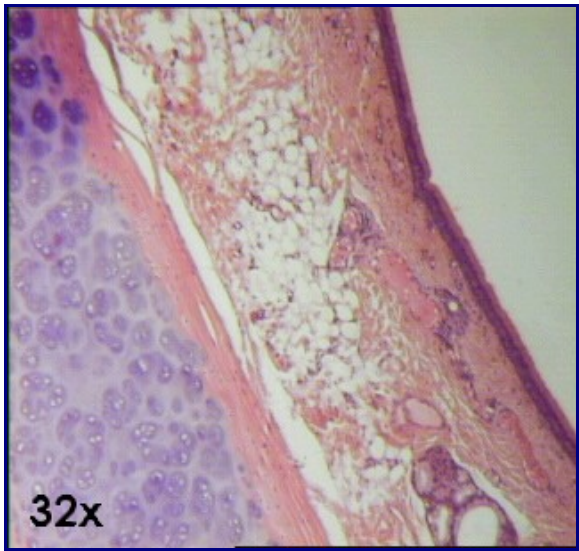
Nesta lâmina, a principal estrutura a ser notada é o epitélio, classificado como [epitélio de revestimento simples prismático](#). Também podem ser vistos, com bastante facilidade, os [feixes de fibrocélulas musculares lisas](#).

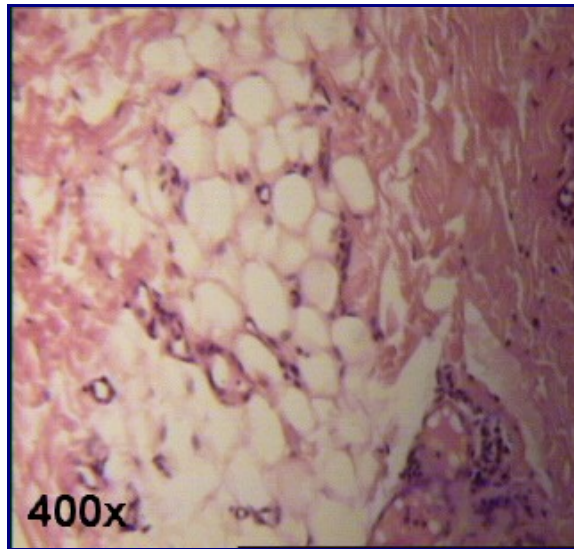
Texto - [O Tecido Epitelial de Revestimento](#)
[Relação de Lâminas](#)



Atlas Eletrônico de Histologia
Lâmina 50

Lâmina 50 - TRAQUÉIA HE





A principal estrutura a se observar na traquéia é o seu epitélio ([foto 2](#), com aumento de 100X e [foto 3](#), com aumento de 400X). Como no epidídimo (ver [lâmina 03 - ZONA DE GOLGI \(epidídimo\) Ayoma](#) - e [lâmina 65 - EPIDÍDIMO HE](#)), o epitélio da traquéia é o classificado como [epitélio de revestimento pseudo-estratificado prismático](#) ciliado com [células caliciformes](#). A diferença para o epidídimo é que neste o epitélio é revestido por estereocílios e não por cílios, como acontece na traquéia. Além disso, no epidídimo não há células caliciformes.

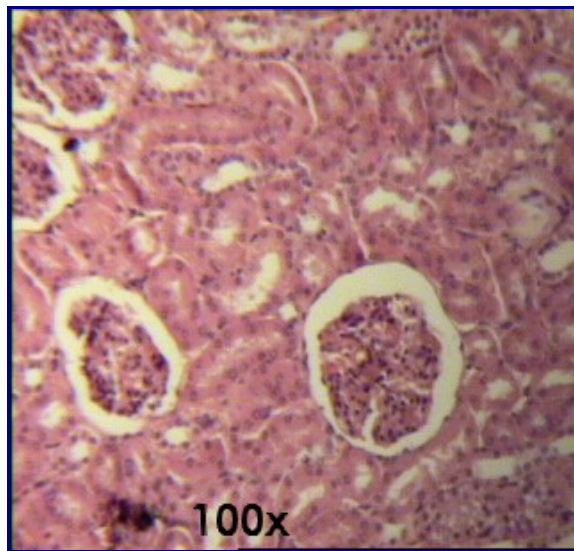
Na traquéia, podemos observar [cartilagem hialina \(lâmina 14\)](#). Também é um dos locais onde podemos encontrar [tecido adiposo unilocular \(foto 4\)](#).

Texto - [O Tecido Epitelial de Revestimento](#)
Texto - [As Glândulas: Tecido Epitelial Glandular](#)
[Relação de Lâminas](#)



Atlas Eletrônico de Histologia
Lâmina 54

Lâmina 54 - RIM HE



O rim controla a eliminação de diversas substâncias resultantes do metabolismo dos nutrientes, sobretudo das proteínas. Também atua na regulação da concentração de água, eletrólitos e não-eletrólitos no meio interno, possuindo papel muito importante na manutenção da homeostase.

O rim pode ser dividido em duas zonas: *cortical* e *medular*. A zona cortical localiza-se mais externamente, enquanto a zona medular possui localização mais interna.

À unidade funcional do rim deu-se o nome de **néfron**. O néfron é constituído pela *cápsula de Bowman*, pelos *túbulos contorcidos proximal* e *distal* e pela *alça-de-Henle*. A alça-de-Henle localiza-se na zona medular, enquanto todas as outras estruturas localizam-se na zona cortical. No néfron ocorre todo o processo de filtração e reabsorção do líquido tissular (também de *filtrado glomerular*). O néfron desemboca em um tubo coletor. O tubo coletor, que não faz parte do néfron, desemboca na pélvis renal que irá formar o ureter.

Os principais componentes do néfron são:

Cápsula de Bowman: dentro da cápsula de Bowman está o *glomérulo*, que é um tufo de [capilares do tipo fenestrado](#). Tanto a cápsula de Bowman quanto o glomérulo são formados por [epitélio simples pavimentoso](#). Ao conjunto formado pela cápsula de Bowman e pelo glomérulo deu-se a denominação *corpúsculo renal* ou *de Malpighi*.

Túbulo contorcido proximal: o túbulo contorcido proximal inicia-se próximo ao corpúsculo de Malpighi e dirige-se em direção à zona medular, onde penetra muito pouco. O epitélio do túbulo contorcido proximal é [simples cúbico alto](#). Nos preparados histológicos, percebe-se que a luz deste túbulo é visivelmente mais estreita que a luz do túbulo contorcido distal. As células que formam o epitélio do túbulo contorcido proximal são altamente acidófilas, portanto se coram intensamente de vermelho pelo [HE](#). Essa acidofilia é explicada pela presença de muitas [mitocôndrias filamentosas](#) no citoplasma. A porção do citoplasma que entra em contato com a luz do túbulo apresenta microvilos, que formam uma estrutura denominada *orla em escova*.

Alça-de-Henle: é uma estrutura intermediária entre os túbulos contorcidos proximais e distais, que inicia-se na zona medular, aprofunda-se nessa zona e curva-se, retornando à zona cortical. Seu aspecto é, portanto, semelhante à letra U. Possui uma parte delgada, constituída por células achatadas e uma parte espessa,

formada por células idênticas às células do túbulo contorcido distal.

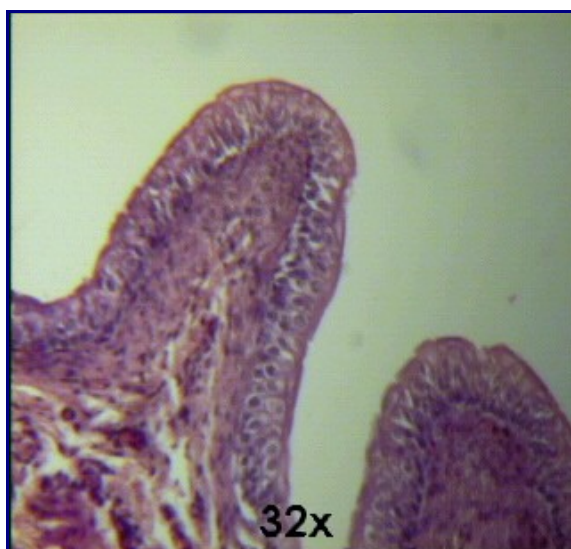
Túbulo contorcido distal: é a continuação da alça-de-Henle e desemboca no tubo coletor. É possível diferenciá-lo dos túbulos contorcidos proximais pois seu epitélio é simples cúbico baixo e não possui microvilos, não formando, assim, orla em escova. O seu citoplasma não é tão acidófilo quanto o citoplasma dos túbulos contorcidos proximais, devido à menor quantidade de mitocôndrias.

**Texto - [O Tecido Epitelial de Revestimento](#)
[Relação de Lâminas](#)**



Atlas Eletrônico de Histologia
Lâmina 55

Lâmina 55 - URETER HE



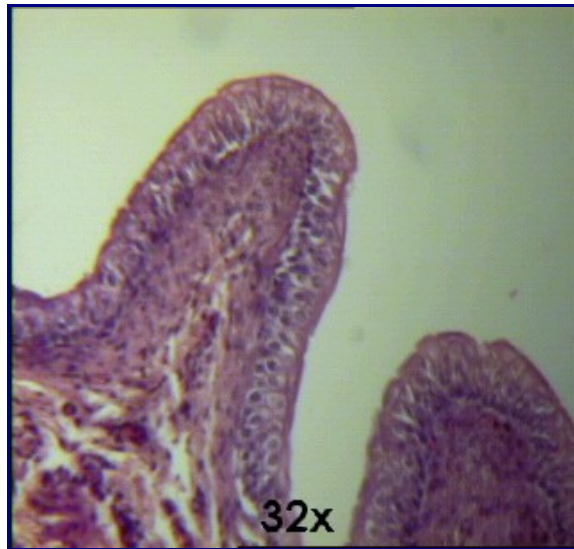
O ureter é canal por onde sai a urina da bexiga em direção ao meio externo. No ureter, assim como na bexiga (ver [Lâmina 56 - BEXIGA HE](#)), encontramos o epitélio de revestimento estratificado misto ou de transição, que está caracterizado no texto [O Tecido Epitelial de Revestimento](#).

**Texto - [O Tecido Epitelial de Revestimento](#)
[Relação de Lâminas](#)**



Atlas Eletrônico de Histologia
Lâmina 56

Lâmina 56 - BEXIGA HE



A bexiga é uma estrutura que armazena temporariamente a urina proveniente dos ureteres até a sua posterior eliminação.

O epitélio da bexiga é classificado como [epitélio de revestimento misto ou de transição](#). Este epitélio não permite que haja a passagem de substâncias da urina para o fluidos tissulares, apesar da diferença osmótica.

De acordo com o volume de urina que a bexiga apresenta, o epitélio pode estar distendido (quando a bexiga estiver cheia) ou apresentar invaginações (quando a bexiga estiver vazia).


A lâmina de bexiga, assim como de outras vísceras, costuma trazer grande quantidade de [tecido muscular liso](#), como mostra a foto.

Texto - [O Tecido Epitelial de Revestimento](#)
Texto - [O Tecido Muscular](#)
[Relação de Lâminas](#)



Atlas Eletrônico de Histologia
Lâmina 65

Lâmina 65 - EPIDÍDIMO HE



O epitélio do epidídimo é formado por grupos de células prismáticas altas, dotadas de cílios móveis característicos, e células prismáticas baixas, geralmente não possuindo cílios e com provável função secretora. Devido a sua morfologia, esse epitélio é comumente comparado a uma grinalda.

Tal epitélio é classificado como [pseudo-estratificado](#) com estereocílios, pois é formado por células basais e colunares altas. Essas células colunares altas formam uma superfície contínua. Processos citoplasmáticos dessas células em direção à luz do epidídimo foram denominados estereocílios (do grego *stereos*, sólido). Sua principal diferença para os cílios convencionais é que não são constituídos por um arranjo de microtúbulos.

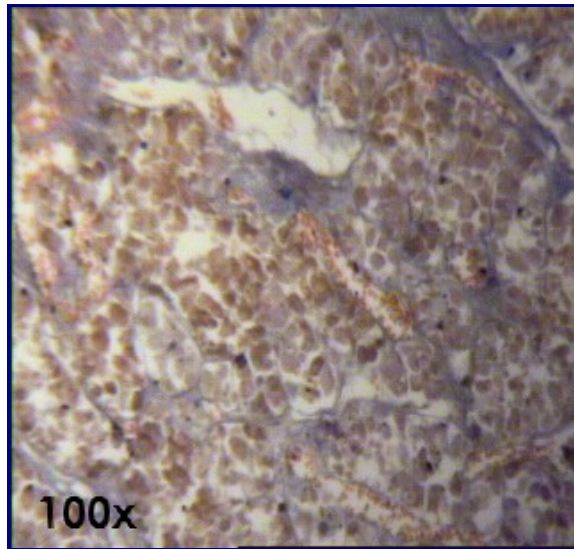
- [Lâmina 03 - ZONA DE GOLGI \(epidídimo\) Ayoma](#)

**Texto - [O Tecido Epitelial de Revestimento](#)
[Relação de Lâminas](#)**



Atlas Eletrônico de Histologia
Lâmina 72

Lâmina 72 - HIPÓFISE HUMANA Mallory-Azan



A hipófise é uma glândula de dupla origem embrionária. Uma parte da hipófise tem origem nervosa e a outra, ectodérmica. Ela se caracteriza por manter íntimo relacionamento com o hipotálamo, localizado na base do cérebro.

As células hipofisárias podem ser classificadas em cromófilas (se coram bastante) e cromófobas (se coram muito fracamente). As cromófilas, por sua vez, são classificadas em basófilas (se coram de azul) e acidófilas (se coram de vermelho).

Entre as células acidófilas estão as *somatotróficas*, as *lactotróficas* e as *somatomamotróficas*, sendo estas últimas formadoras do *hormônio do crescimento (GH)* e da *prolactina (PrI)*. Já o conjunto basófilo da hipófise é constituído pelas células *tirotróficas*, pelas *gonadotróficas* e pelas *corticotróficas*, respectivamente estimuladoras da tireóide, das gônadas e do córtex da supra-renal.

Histologicamente, a hipófise é classificada com [glândula endócrina cordonal](#).

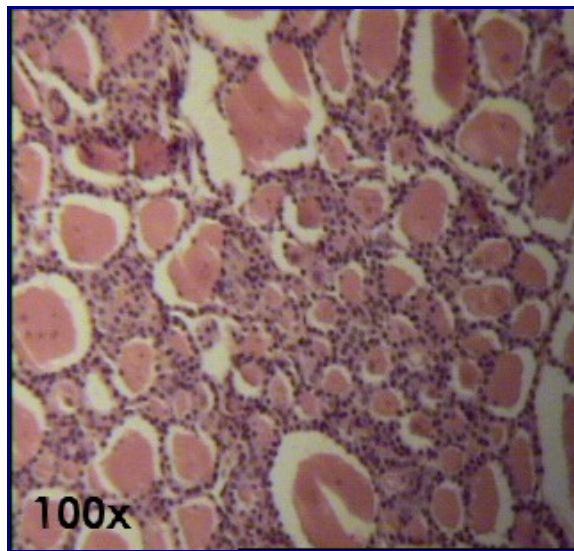
A coloração *Mallory-Azan* dá um bonito efeito colorido à lâmina e evidencia as [fibras colágenas](#).

**Texto - [As Glândulas: Tecido Epitelial Glandular](#)
[Relação de Lâminas](#)**



Atlas Eletrônico de Histologia
Lâmina 73

Lâmina 73 - TIREÓIDE E PARATIREÓIDE

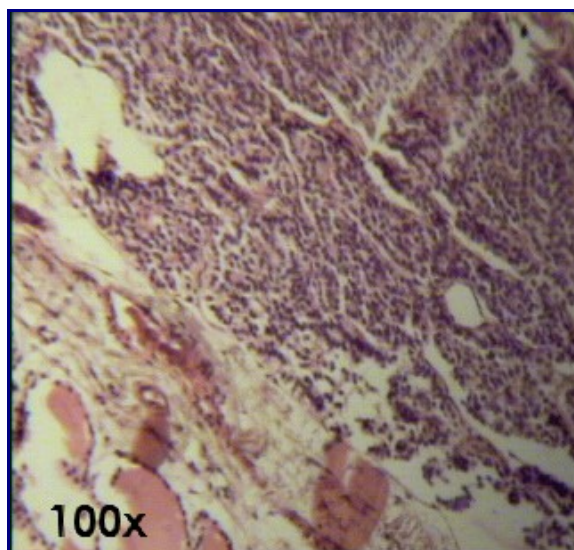


TIREÓIDE

Morfologia externa: a tireóide é uma [glândula endócrina](#) que apresenta o seu parênquima dividido por septos de tecido conjuntivo. É composta por dois lobos unidos por um istmo e localiza-se anteriormente à traquéia.

Histologia: o parênquima tireoideano é composto por [epitélio cúbico simples](#), que delimita cavidades esféricas que armazenam a secreção da glândula (colóide), denominadas *folículos*. A classificação do epitélio da tireóide é, portanto, [epitélio glandular endócrino folicular ou vesiculoso](#), sendo a tireóide o exemplo mais típico de ocorrência desse epitélio no corpo humano.

Em casos de hipertireodismo, ou seja, quando há um excesso de produção dos hormônios da tireóide (*tiroxina* e *triiodotironina*), o epitélio das vesículas torna-se prismático e há diminuição do colóide intravesicular (devido à maior secreção hormonal). Quando ocorre hipotireodismo, o epitélio vesicular torna-se pavimentoso e há um acúmulo do colóide intravesicular.



PARATIREÓIDES

Morfologia externa: as paratireóides são quatro glândulas aderidas na face posterior da tireóide. Geralmente essas glândulas compartilham a mesma cápsula de revestimento conjuntivo.

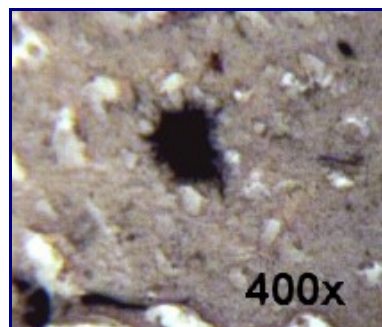
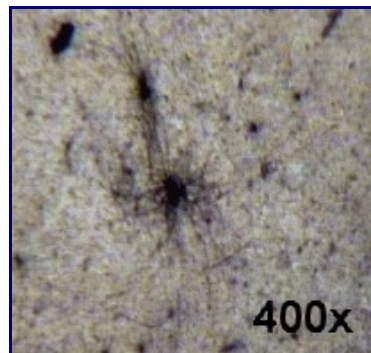
Histologia: freqüentemente podem-se observar [adipócitos](#) no interior da paratireóide (ver [foto 4 da lâmina 50 - TRAQUÉIA HE](#)). O epitélio da paratioreóide é classificado como [glandular endócrino cordonal](#).

Texto - [O Tecido Epitelial de Revestimento](#)
Texto - [As Glândulas: Tecido Epitelial Glandular](#)
[Relação de Lâminas](#)



Atlas Eletrônico de Histologia
Lâmina 76

Lâmina 76 - *ASTRÓCITO (Cérebro) Golgi*



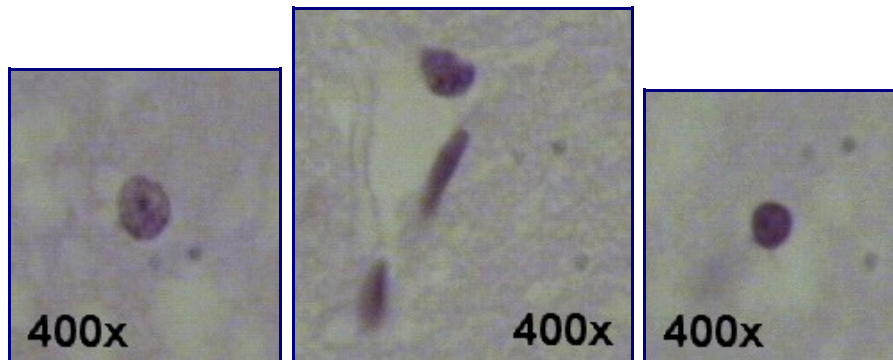
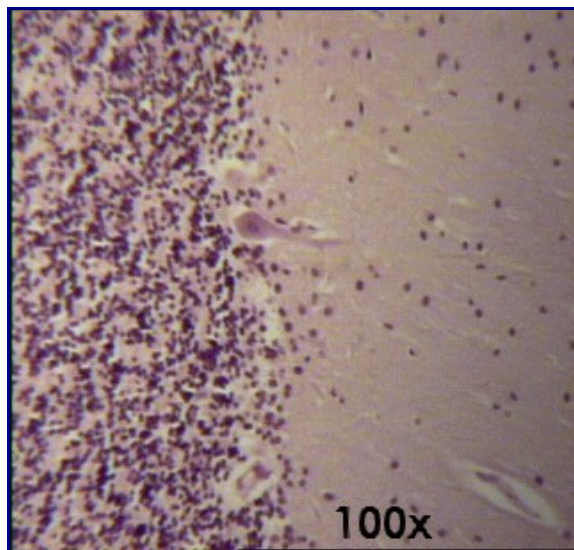
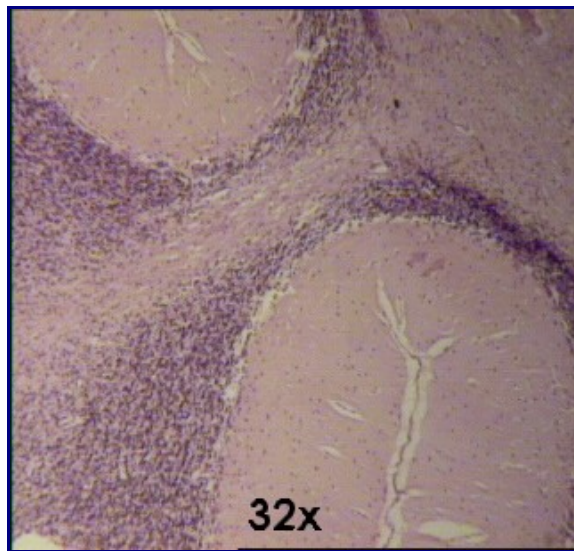
Os astrócitos são células nervosas muito comuns no cerebelo e cérebro. Existem dois tipos de astrócitos: o *protoplasmático*, encontrado na substância cinzenta ([foto 2](#)) e o *fibroso*, encontrado na substância branca ([foto 1](#)).

[Relação de Lâminas](#)



Atlas Eletrônico de Histologia
Lâmina 77

Lâmina 77 - *CEREBELO HE*



O cerebelo é uma estrutura do sistema nervoso supra-segmentar relacionada principalmente com a manutenção do equilíbrio, do tônus muscular e da postura, bem como a coordenação motora.

Assim como o cérebro, o cerebelo apresenta uma zona cortical composta de substância cinzenta que envolve um centro de substância branca (centro medular do cerebelo).

O córtex cerebelar que envolve a substância branca pode ser dividido em três camadas. Estas camadas são, da mais superficial para a mais profunda:

Camada molecular: essa camada contém poucos neurônios e muitas fibras nervosas amielínicas. É fracamente eosinófila. A camada molecular pode ser observada na porção direita da [foto 2](#).

Camada de células de Purkinje: a camada de células de Purkinje é formada por um tipo celular muito grande, que apresenta dendritos extensamente ramificados em direção à camada molecular. Essa extensa ramificação dos dendritos da célula de Purkinje assemelha-se a um leque. Essas células de Purkinje estão distribuídas em uma única camada que é, por isso, muito delgada. As células de Purkinje podem ser vistas alinhadas verticalmente no centro da [foto 2](#).

Camada granular: na camada granular encontramos os menores neurônios do nosso corpo. Eles possuem escasso citoplasma e coram-se intensamente pela hematoxilina. Estão presentes em alta quantidade. Essa camada pode ser observada na porção esquerda da [foto 2](#).

Na zona de substância branca não encontramos neurônios e há grande quantidade de fibras miélicas.

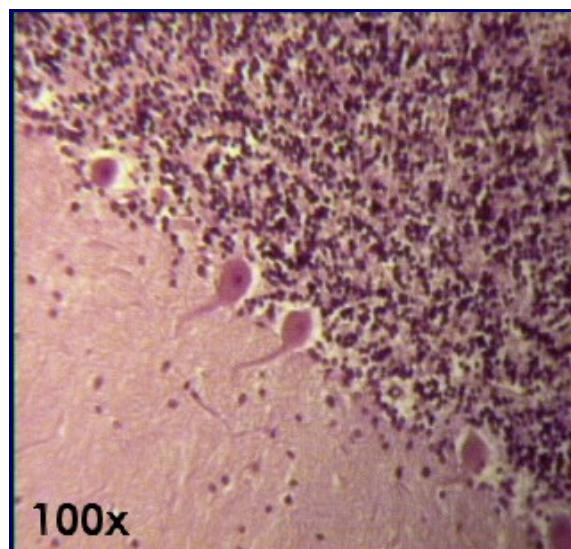
As [fotos inferiores](#) mostram à esquerda, um astrócito protoplasmático; no meio, uma micróglia (comprida e bem corada); e à direita, um oligodendrócito.

Relação de Lâminas



Atlas Eletrônico de Histologia **Lâmina 78**

Lâmina 78 - CEREBELO H. Fosfotúngstica



A hematoxilina fosfotúngstica é um outro tipo de coloração utilizada para corar o tecido nervoso. Para maiores informações sobre o cerebelo, consultar a [lâmina 77 - CEREBELO HE](#).


Relação de Lâminas



Atlas Eletrônico de Histologia

Lâmina 80

Lâmina 80 - CEREBELO (impregnação - DRH)



As extensas ramificações dos prolongamentos dendríticos, em tonalidade marrom-escuro, podem ser observadas originando-se das células de Purkinje. Ocasionalmente ainda é possível a visualização da lâmina de tecido conjuntivo que envolve intimamente o cerebelo, denominada *pia-mater*.

A célula de Purkinje, localizada na camada de Purkinje do cerebelo, entre as camadas granular e molecular, possui forma alongada, com dendritos altamente ramificados cuja aparência final assemelha-se à de um leque aberto. Veja as células de Purkinje alinhadas em uma das diagonais da foto.

Na camada granular (na foto, abaixo da diagonal) pode-se observar diversos grãos cerebelares e células estreladas.

Consulte também o texto da [lâmina 77 - CEREBELO HE](#).

Outras lâminas DRH:

- [Lâmina 23 - GÂNGLIO LINFÁTICO DRH](#)
- [Lâmina 25 - BAÇO DRH](#)

Texto - [As Fibras](#)
[Relação de Lâminas](#)



Atlas Eletrônico de Histologia

Lâmina 81

Lâmina 81 - *MEDULA ESPINHAL HE*



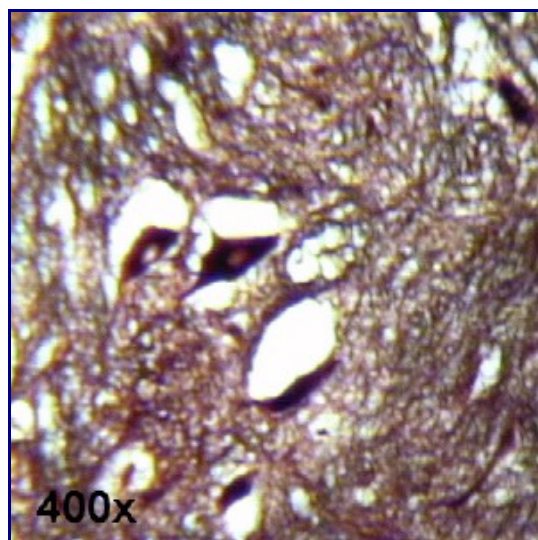
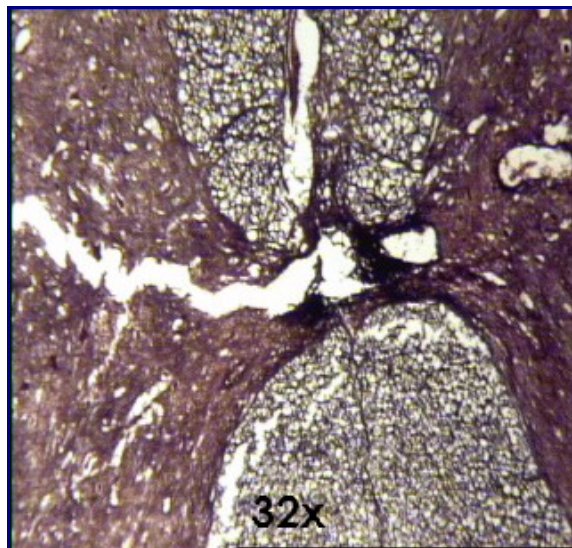
Na medula, podemos observar o "H" medular e outras macroestruturas relacionadas, como a fissura mediana anterior, os sulcos laterais posterior e anterior, as colunas anterior, lateral e posterior, etc. Como estruturas microscópicas deve-se observar os neurônios multipolares, que apresentam-se bem corados e com várias ramificações.

Relação de Lâminas



Atlas Eletrônico de Histologia **Lâmina 82**

Lâmina 82 - *MEDULA ESPINHAL - Impregnação*



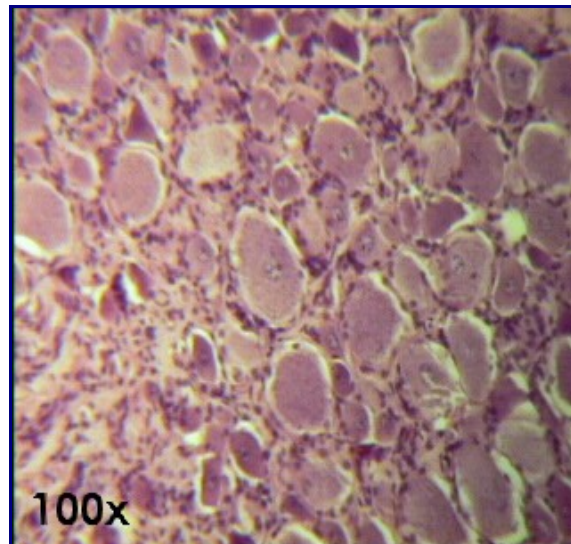
Nesta técnica de impregnação observam-se os neurônios multipolares, devido à sua coloração em marrom-escuro, e os axônios, que se coram em preto. A mielina adquire uma tonalidade amarelada, quase incolor. Os neurônios multipolares localizam-se na zona de substância cinzenta, que possui a forma da letra "H". Esta zona é envolvida por substância branca. Nesta lâmina ainda podem ser visualizadas outras estruturas, algumas inclusive de aspecto macroscópico: conduto do epêndima (canal ependimário), fissura anterior e sulco posterior.

Relação de Lâminas



Atlas Eletrônico de Histologia **Lâmina 83**

Lâmina 83 - GÂNGLIO RAQUIDIANO HE



Nos gânglios raquidianos alojam-se os corpos celulares dos neurônios pseudo-unipolares, responsáveis pela transmissão dos estímulos de sensibilidade.

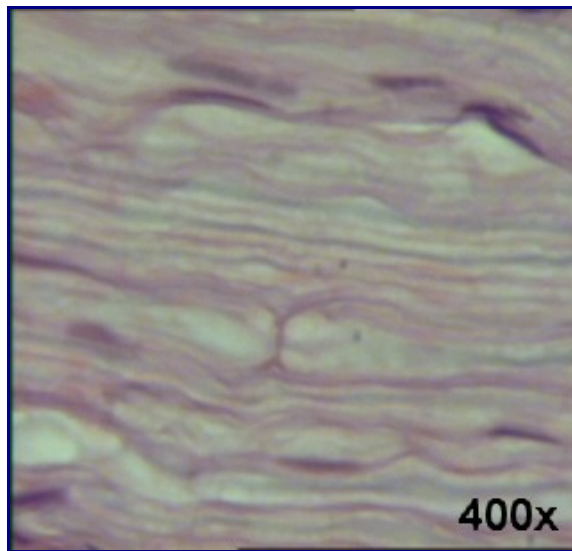
Esses neurônios apresentam formato esférico e possuem núcleos grandes, que se coram muito pouco; entretanto, apresentam nucléolos bem corados. Ao redor dos neurônios existem várias células menores chamadas *células satélites*.

Relação de Lâminas



Atlas Eletrônico de Histologia **Lâmina 85**

Lâmina 85 - NERVO CIÁTICO (cão) HE



A razoável resistência que os nervos possuem é resultante dos três tipos de bainhas de tecido conjuntivo que eles apresentam. São elas:

Epineuro: é um arranjo de tecido conjuntivo, tubular, que envolve todo o nervo. Não está presente em nervos pequenos.

Perineuro: o perineuro envolve um fascículo de fibras nervosas. O conjunto de fascículos compõe o nervo.

Endoneuro: é o envoltório presente em cada fibra nervosa. Um conjunto de fibras nervosas, com os seus respectivos endoneuros, forma um fascículo, sendo esse fascículo revestido pelo perineuro.

Algumas fibras nervosas (axônios) são protegidas por um lipídio chamado *mielina*, que não se cora pela técnica [HE](#). Essa camada protetora, denominada *neurilema*, produz um isolamento elétrico entre o meio intracelular e o meio extracelular. Contudo, nessas fibras mielinizadas há intervalos regulares onde não há mielina e, portanto, não há isolamento elétrico entre os dois meios separados pela membrana plasmática do axônio. Nesses locais, conhecidos como *nódulos de Ranvier*, ocorre a despolarização da membrana, fato responsável pelo potencial de ação.

No SNC, essa camada de mielina é produzida pelos oligodendrócitos, enquanto no SNP, é produzida pelas células de Schwann.

Outro tipo de fibra, denominada *não-mielínica*, não apresenta essa camada protetora lipídica. Nessas fibras, a onda de despolarização é conduzida com uma velocidade menor, pois ela não se dá em "saltos".

Nesta lâmina percebem-se os nódulos de Ranvier, que se apresentam como constrições do neurilema, e o núcleo das células de Schwann, que produzem o neurilema.

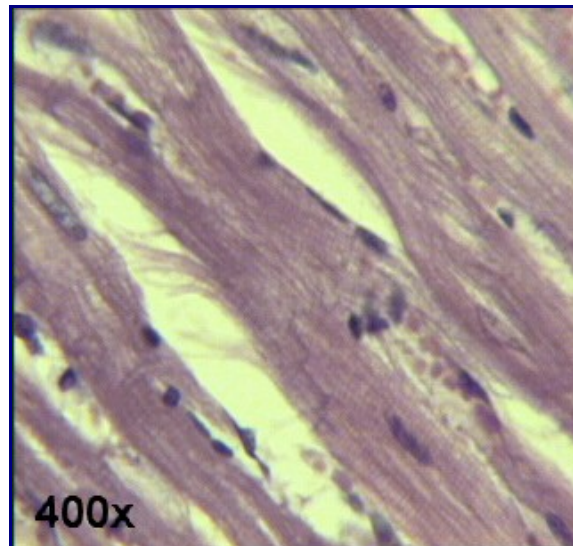
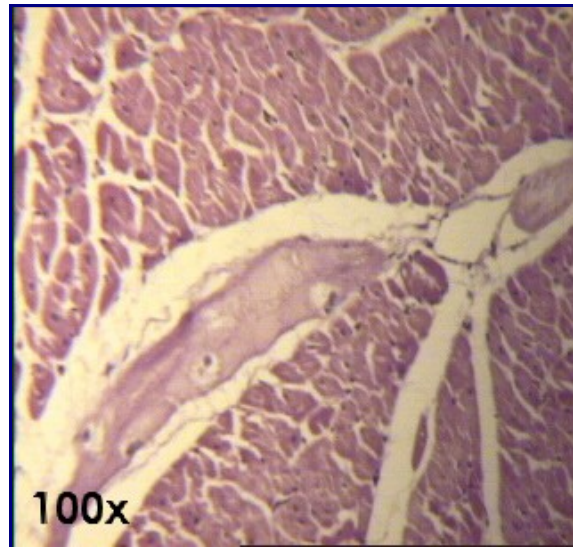
Relação de Lâminas



Atlas Eletrônico de Histologia

Lâmina 86

Lâmina 86 - CORAÇÃO HE



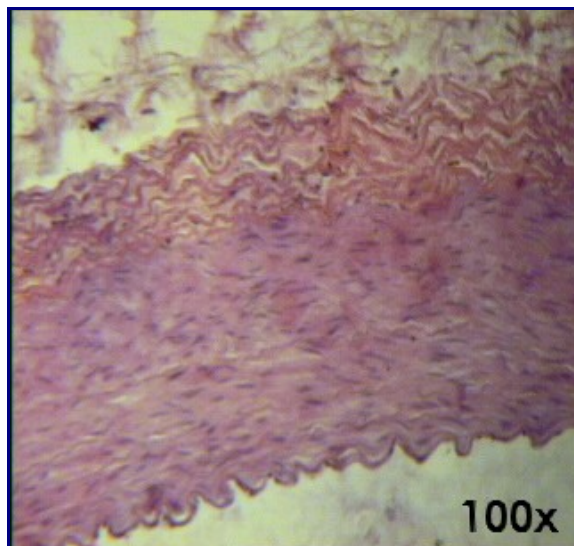
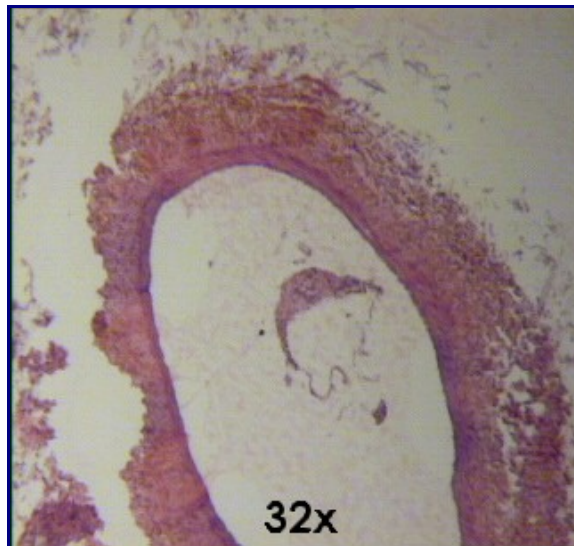
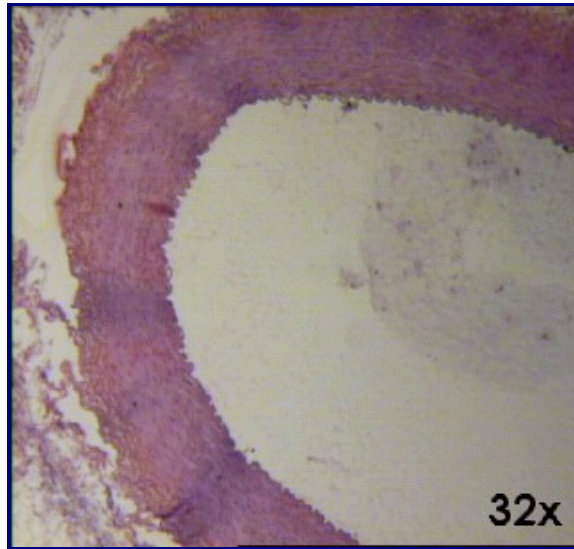
O coração é formado por tecido muscular estriado cardíaco, formado por feixes de fibrocélulas. As características que identificam o músculo cardíaco são as estriações e os discos intercalares. As estriações podem ser facilmente observadas ao longo das fibras da [foto 2](#). Também na [foto 2](#) aparecem os discos intercalares, que estão bem corados e segmentados de modo a formar uma "escadinha" (na parte central inferior).

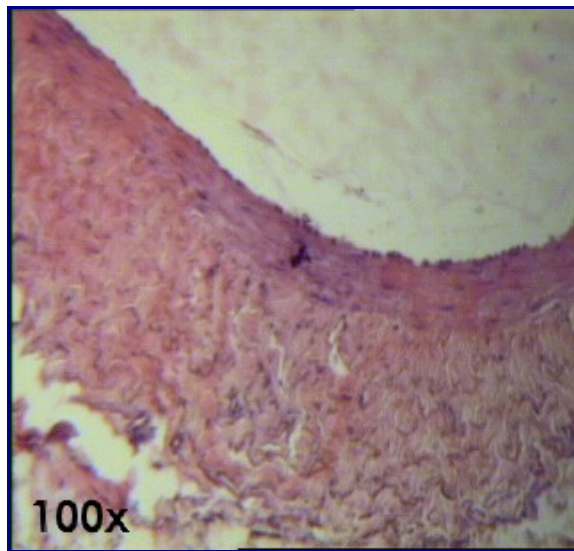
Outra estrutura importante do coração são as *fibras de Purkinje*, que são células musculares especializadas na transmissão dos impulsos elétricos que coordenam o batimento cardíaco. Essas células não se assemelham às fibrocélulas comuns, possuem forma arredondada e são pouco coradas. As fibras de Purkinje podem ser observadas na [foto 1](#).



Atlas Eletrônico de Histologia
Lâmina 89

Lâmina 89 - ARTÉRIA E VEIA HE





As fotos [1](#) e [3](#) mostram uma artéria com aumentos de 32X e 100X, respectivamente. E as fotos [2](#) e [4](#) mostram uma veia também com aumentos de 32X e 100X. É importante reparar que a artéria possui um aspecto mais arredondado, enquanto que a veia apresenta um formato mais esticado (podendo até mesmo ser bem deformada).

Na artéria, a túnica média é bastante desenvolvida, possuindo bastante [tecido muscular liso](#). Também é interessante notar as ondulações que limitam a luz da artéria, formadas pela contração do tecido quando da morte do animal.

Já nas veias, a túnica adventícia é mais desenvolvida e a média, mais atrofiada.

Texto - [O Tecido Epitelial de Revestimento](#)

Texto - [Vasos: Artérias e Veias](#)

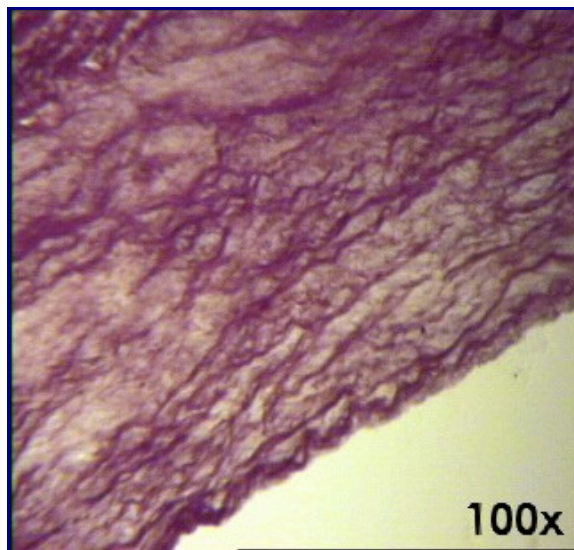
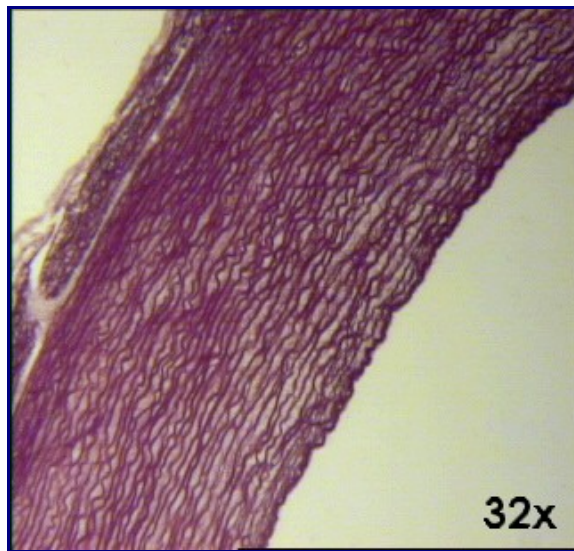
[Relação de Lâminas](#)



Atlas Eletrônico de Histologia

Lâmina 90

Lâmina 90 - ARTÉRIA ELÁSTICA Orceína



As artérias elásticas são, em geral, artérias de grande calibre, que precisam ter bastante elasticidade para manter a pressão sangüínea nos períodos de diástole do ventrículo esquerdo, quando o sangue não está saindo do coração.

A orceína cora as [fibras elásticas](#), que ocupam praticamente toda a parede da artéria elástica e são responsáveis pela sua elasticidade.

Texto - [Vasos: Artérias e Veias](#)

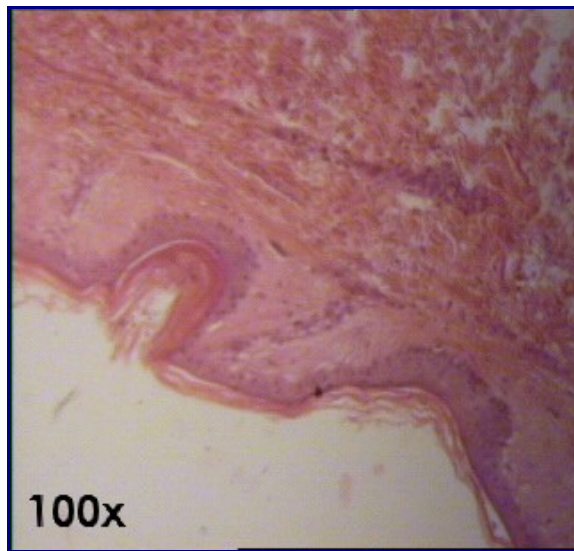
Texto - [As Fibras](#)

[Relação de Lâminas](#)



Atlas Eletrônico de Histologia
Lâmina 92

Lâmina 92 - PELE FINA HE



A pele é composta basicamente por duas porções:

Epiderme: é composta por [tecido epitelial de revestimento estratificado pavimentoso](#) queratinizado de origem ectodérmica.

A epiderme contém os *melanócitos*, células que, através da estimulação produzida pelos raios ultravioleta, produzem um pigmento chamado *melanina*, que é um dos fatores responsáveis pela tonalidade da pele. A epiderme possui espessura variável, de acordo com a parte do corpo estudada. Na planta do pé e na palma da mão, a epiderme alcança a sua espessura máxima.

Existem quatro camadas distintas na epiderme:

- *Camada basal:* é também conhecida como *camada germinativa*, pois, através de intensa atividade mitótica, é responsável pela renovação das células da epiderme. O formato das células é prismático ou cubóide.
- *Camada espinhosa:* apresenta um sistema de adesão celular através de tonofibrilas, que dá o formato espinhoso às células nela presentes. É formada por células poligonais cubóides.
- *Camada granulosa:* nela, o núcleo das células é central. Nessa camada, através da secreção uma substância intercelular impermeabilizante, não ocorre a passagem de água.
- *Camada córnea:* as células não possuem mais núcleos e organelas, e o seu citoplasma está cheio de uma escleroproteína denominada *queratina*.

Em certas regiões, onde a epiderme é menos espessa, freqüentemente a camada granulosa não está presente e a camada córnea é muito delgada.

Derme: a derme é composta por [tecido conjuntivo](#) e origina-se do folheto mesodérmico. É sobre a derme que a epiderme está apoiada. Na derme observam-se saliências que acompanham as reentrâncias da epiderme, permitindo maior adesão. Essas saliências são chamadas *papilas dérmicas*.

A derme é composta por duas camadas:

- *Camada papilar:* é uma delgada camada constituída por [tecido conjuntivo frouxo](#), que localiza-se logo abaixo da epiderme, separada desta pela lâmina

basal. Podem-se observar alguns vasos sangüíneos que nutrem a epiderme, sem penetrar nela.

- *Camada reticular*: é mais espessa e composta por [tecido conjuntivo denso não-modelado](#). Nessa camada observam-se os pêlos e glândulas da pele.

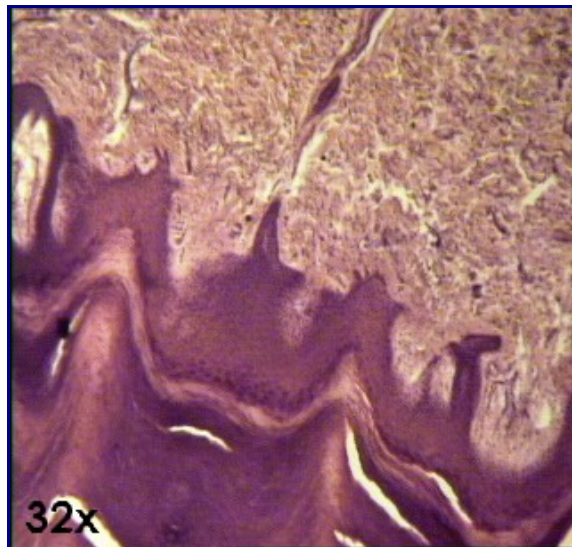
Hipoderme: é formada por [tecido conjuntivo frouxo](#). Nesta zona observa-se uma camada de tecido gorduroso, que varia de acordo com o grau de adiposidade do indivíduo. Não faz parte da pele; sua função é permitir a junção entre a derme e os órgãos subjacentes.

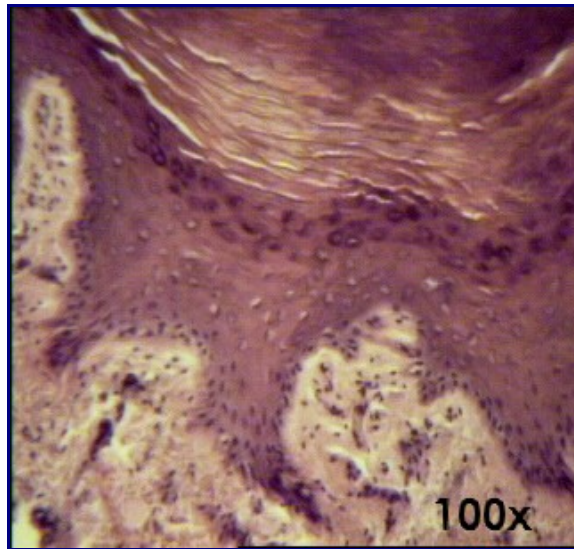
Texto - [O Tecido Epitelial de Revestimento](#)
Texto - [As Glândulas: Tecido Epitelial Glandular](#)
[Relação de Lâminas](#)



Atlas Eletrônico de Histologia
Lâmina 93

Lâmina 93 - PELE GROSSA HE





A pele é composta basicamente por duas porções:

Epiderme: é composta por [tecido epitelial de revestimento estratificado pavimentoso](#) queratinizado de origem ectodérmica.

A epiderme contém os *melanócitos*, células que, através da estimulação produzida pelos raios ultravioleta, produzem um pigmento chamado *melanina*, que é um dos fatores responsáveis pela tonalidade da pele. A epiderme possui espessura variável, de acordo com a parte do corpo estudada. Na planta do pé e na palma da mão, a epiderme alcança a sua espessura máxima.

Existem quatro camadas distintas na epiderme:

- *Camada basal:* é também conhecida como *camada germinativa*, pois, através de intensa atividade mitótica, é responsável pela renovação das células da epiderme. O formato das células é prismático ou cubóide.
- *Camada espinhosa:* apresenta um sistema de adesão celular através de tonofibrilas, que dá o formato espinhoso às células nela presentes. É formada por células poligonais cubóides.
- *Camada granulosa:* nela, o núcleo das células é central. Nessa camada, através da secreção uma substância intercelular impermeabilizante, não ocorre a passagem de água.
- *Camada córnea:* as células não possuem mais núcleos e organelas, e o seu citoplasma está cheio de uma escleroproteína denominada *queratina*.

Em certas regiões, onde a epiderme é menos espessa, freqüentemente a camada granulosa não está presente e a camada córnea é muito delgada.

Derme: a derme é composta por [tecido conjuntivo](#) e origina-se do folheto mesodérmico. É sobre a derme que a epiderme está apoiada. Na derme observam-se saliências que acompanham as reentrâncias da epiderme, permitindo maior adesão. Essas saliências são chamadas *papilas dérmicas*.

A derme é composta por duas camadas:

- *Camada papilar:* é uma delgada camada constituída por [tecido conjuntivo frouxo](#), que localiza-se logo abaixo da epiderme, separada desta pela lâmina

basal. Podem-se observar alguns vasos sanguíneos que nutrem a epiderme, sem penetrar nela.

- *Camada reticular*: é mais espessa e composta por [tecido conjuntivo denso não-modelado](#). Nessa camada observam-se os pêlos e glândulas da pele.

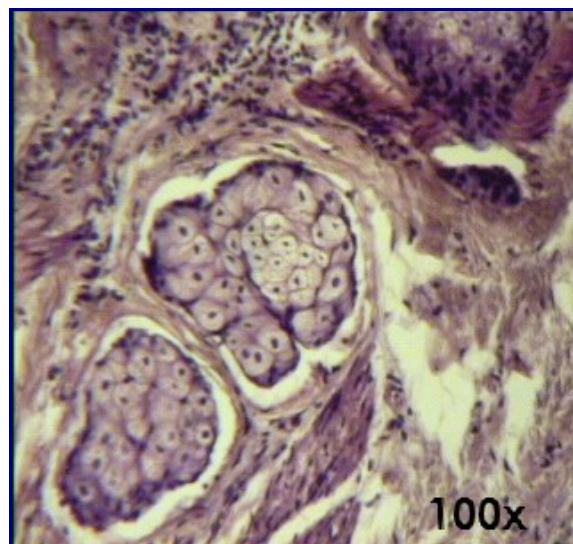
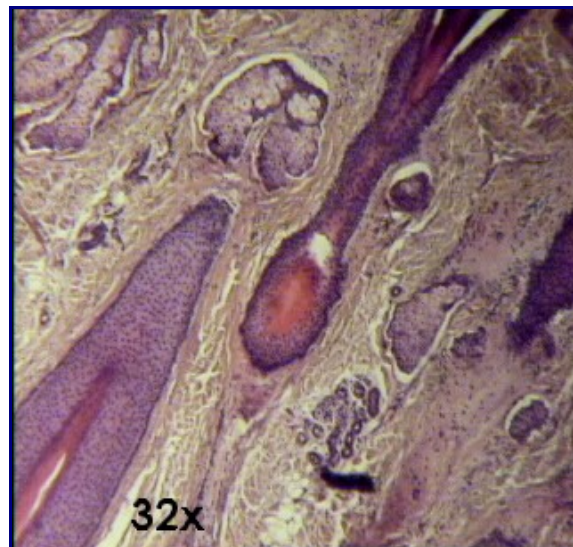
Hipoderme: é formada por [tecido conjuntivo frouxo](#). Nesta zona observa-se uma camada de tecido gorduroso, que varia de acordo com o grau de adiposidade do indivíduo. Não faz parte da pele; sua função é permitir a junção entre a derme e os órgãos subjacentes.

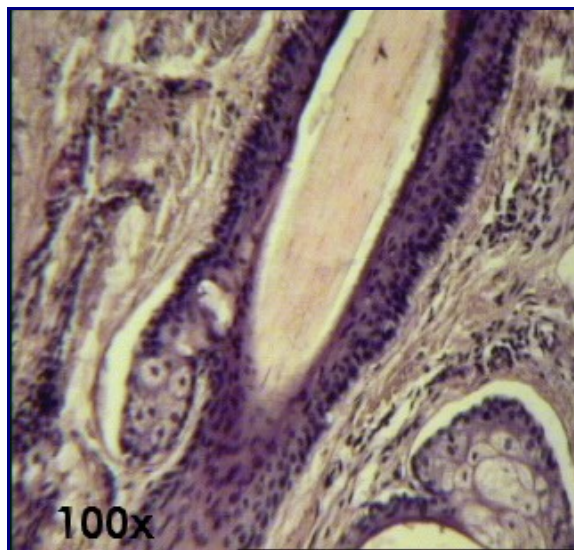
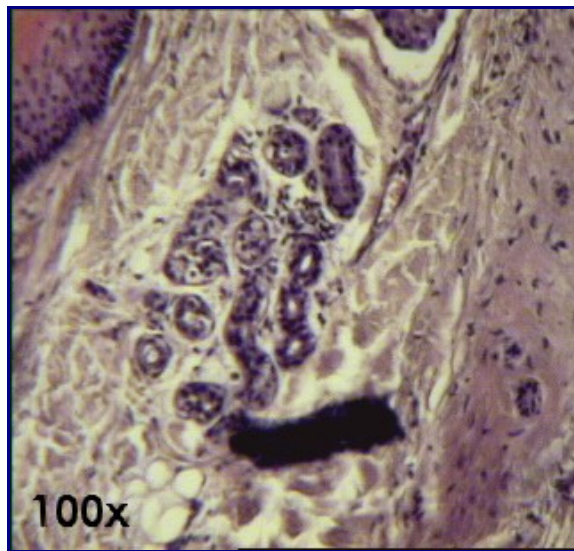
Texto - [O Tecido Epitelial de Revestimento](#) [Relação de Lâminas](#)



Atlas Eletrônico de Histologia **Lâmina 94**

Lâmina 94 - COURO CABELUDO HE





Nesta lâmina de couro cabeludo é possível visualizar alguns anexos dérmicos:

Folículo piloso: é uma invaginação da epiderme que forma e envolve o pêlo. Dependendo da região do corpo, a concentração de folículos pilosos é diferente. Na extremidade lateral do folículo piloso, pode-se observar a inserção dos músculos eretores do pêlo. São [músculos lisos](#), que possuem inervação autônoma.

O folículo piloso possui uma dilatação terminal denominada *bulbo piloso*. No centro dele existe uma estrutura conhecida como *papila dérmica*, cujas células que a recobrem formam a raiz do pêlo.

Dois folículos pilosos podem ser vistos nas fotos [1](#) e [4](#) com diferentes aumentos.

Glândula sebácea: cada folículo piloso possui uma glândula sebácea associada. Sua secreção é lançada dentro do folículo piloso. Esse tipo de glândula cora-se fracamente pelo [HE](#). É classificada como [glândula exócrina holócrina](#).

Nesse tipo de secreção holócrina, a célula torna-se completamente preenchida pelo produto de secreção, morre e o produto é eliminado com o citoplasma.

Na [foto 2](#) é possível observar uma glândula sebácea isolada, enquanto que na [foto 4](#), esta aparece associada a um folículo piloso.

Glândula sudorípara: são [glândulas tubulares simples enoveladas](#). A porção secretora encontra-se recoberta por células mioepiteliais e localiza-se na derme. O ducto excretor é formado por [epitélio estratificado cúbico](#). Algumas glândulas sudoríparas possuem parte secretora mais dilatada, sendo classificadas como [glândulas apócrinas](#), embora atualmente o M. E. tenha provado que se tratam realmente de [glândulas merócrinas](#).

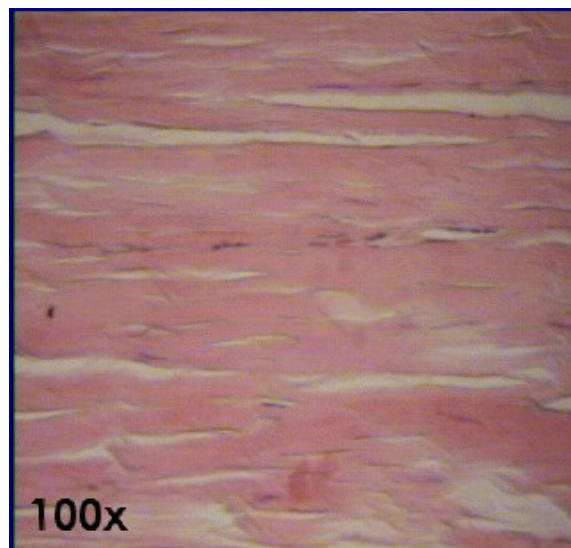
A glândula sudorípara pode ser observada na [foto 3](#).

Texto - [O Tecido Epitelial de Revestimento](#)
Texto - [As Glândulas: Tecido Epitelial Glandular](#)
[Relação de Lâminas](#)



Atlas Eletrônico de Histologia **Lâmina 95**

Lâmina 95 - *TENDÃO HE*



O tendão é basicamente composto de [tecido conjuntivo denso](#) modelado. Isso confere ao tendão bastante resistência a trações exercidas em uma determinada direção, o que é muito importante, já que é responsável pela união entre músculos e ossos. O tecido conjuntivo denso é rico em [fibroblastos](#), que são as células mais comuns nesse tipo de tecido. Os fibroblastos são fusiforme e apresentam-se bastante corados (foto).

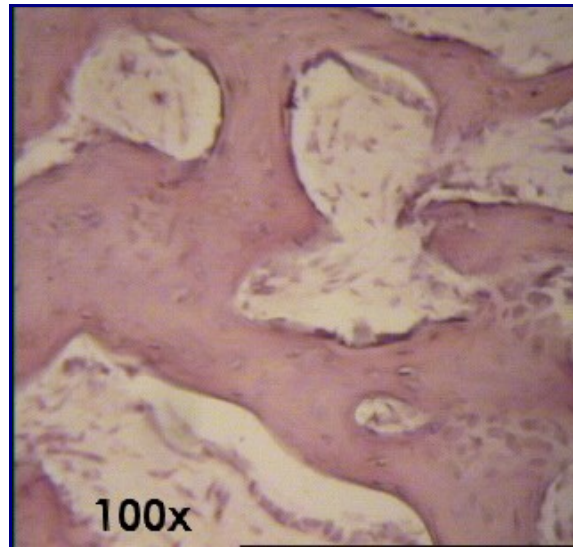
Texto - [As Fibras](#)
Texto - [O Tecido Conjuntivo](#)
[Relação de Lâminas](#)



Atlas Eletrônico de Histologia

Lâmina 96

Lâmina 96 - DENTE HE



Na formação dos ossos, o tecido ósseo primário é o que aparece primeiro. Depois, vai gradualmente sendo substituído por tecido ósseo secundário. Numa pessoa adulta, o tecido ósseo primário existe apenas nos alvéolos dentários (por isso, a lâmina usada para mostrar tecido ósseo primário é a de dente) e nas suturas dos ossos do crânio.

Na foto é possível observar [osteoblastos](#) e [osteócitos](#), além de uma região vermelha (eosinófila) rica em [fibras colágenas](#) dispostas sem orientação definida.

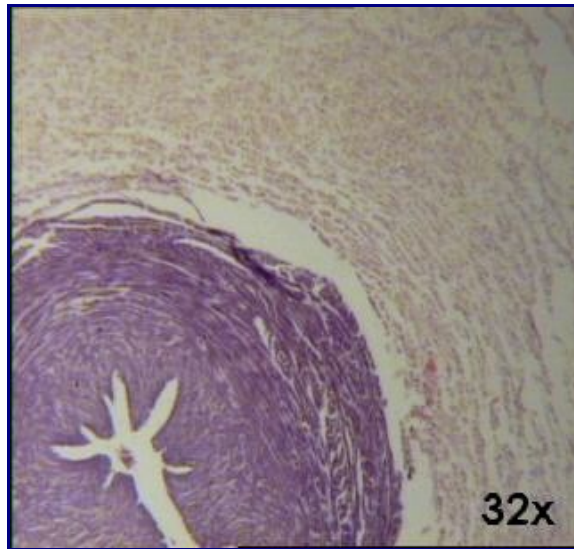
Texto - [O Tecido Ósseo](#)
[Relação de Lâminas](#)



Atlas Eletrônico de Histologia

Lâmina 99

Lâmina 99 - CORDÃO UMBILICAL



No cordão umbilical pode ser visualizado um tipo especial de tecido chamado de tecido conjuntivo mucoso ou *geléia de Wharton*. Esse tecido é caracterizado por ser formado por muita substância fundamental amorfa, contendo glicosaminoglicanas, proteoglicanas, e, sobretudo, ácido hialurônico. As fibras colágenas predominam sobre os outros tipos e os fibroblastos podem ser identificados devido principalmente à sua eosinofilia e ao seu núcleo ovóide. Os prolongamentos citoplasmáticos dos fibroblastos são dificilmente percebidos nesse tipo de preparação. O tecido mucoso também pode ser encontrado na polpa dentária jovem. ([lâmina 96 - DENTE HE](#)).

Texto - [O Tecido Epitelial de Revestimento](#)

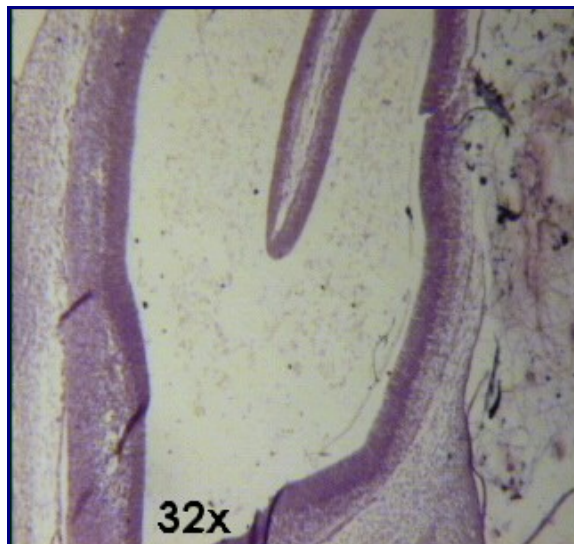
Texto - [Vasos: Artérias e Veias](#)

[Relação de Lâminas](#)



Atlas Eletrônico de Histologia **Lâmina 100**

Lâmina 100 - *EMBRIÃO DE GALINHA HE*



**Texto - [O Tecido Conjuntivo](#)
[Relação de Lâminas](#)**



Relação de Textos

- **[A PREPARAÇÃO DE LÂMINAS HISTOLÓGICAS: FIXAÇÃO E COLORAÇÃO](#)**
 - **[O TECIDO EPITELIAL DE REVESTIMENTO](#)**
 - **[AS GLÂNDULAS: TECIDO EPITELIAL GLANDULAR](#)**
 - **[O TECIDO CONJUNTIVO](#)**
 - **[AS FIBRAS](#)**
 - **[AS CARTILAGENS](#)**
 - **[O TECIDO ÓSSEO](#)**
 - **[VASOS: ARTÉRIAS E VEIAS](#)**
 - **[O TECIDO MUSCULAR](#)**
-

A Preparação de Lâminas Histológicas

A PREPARAÇÃO DE LÂMINAS HISTOLÓGICAS: FIXAÇÃO E COLORAÇÃO

A maior parte dos tecidos não pode ser observada *in vivo*. Devido a esse fato, eles devem ser submetidos a processos de fixação para que suas estruturas morfológicas mantenham-se preservadas. Vários processos degenerativos de autólise celular ocorrem logo após a morte dos tecidos. Seu conjunto recebe o nome de *degeneração post-mortem*. Para evitar essa autólise que inicia após a morte dos tecidos e a própria digestão do material por bactérias decompositoras, devem-se empregar substâncias que, ao se ligar aos principais componentes estruturais do tecido (geralmente proteínas), mantenham a estrutura do material a ser estudado. Esse processo de preservação dos componentes estruturais dos tecidos denomina-se *fixação*. As substâncias que executam o processo de fixação são chamadas *fixadores*. O mecanismo de ação dos fixadores é pouco conhecido e todos possuem vantagens e desvantagens. Os cientistas desenvolveram misturas empíricas de fixadores para compensar suas principais desvantagens. Os principais fixadores são: formol, líquido de Bouin, líquido de Helly, aldeído glutárico e tetróxido

de ósmio.

Para que os componentes do tecido possam ser visualizados, a luz deve atravessá-los, dirigindo-se aos olhos do observador. Isto limita a espessura dos cortes a poucos micrometros. A fim de que os tecidos suportem o processo de corte, devem ser impregnados com parafina ou resinas epóxi (caso o corte seja mais delgado, utilizado em microscopia eletrônica). Esse processo chama-se *impregnação*. Antes da impregnação, a peça deve passar pelos processos de *desidratação e diafanização*.

Os processos histoquímicos de coloração permitem a observação dos componentes dos tecidos devido ao contraste que produzem ao ligarem-se distintamente a eles.

Princípios da histoquímica: o princípio básico da histoquímica é a localização de determinados compostos químicos a partir de técnicas de preparação. A observação da presença destes compostos nas células pode auxiliar muito na determinação das características celulares.

Para que os métodos histoquímicos obtenham sucesso, são necessários alguns requisitos básicos: o produto da reação histoquímica deve ser insolúvel e não-difusível, para que a determinação de sua localização seja precisa. Também é importante que o método utilizado seja específico para a substância ou grupo químico que está sendo analisado, para que não ocorram conclusões equivocadas.

- **Substâncias basófilas e acidófilas - HE:** a principal técnica de coloração de tecidos para o estudo de Histologia básica é a técnica *HE (Hematoxilina-Eosina)*. Através dessa técnica, podemos diferenciar porções basófilas e acidófilas do tecido estudado. A hematoxilina é basófila, ou seja, tem afinidade por substâncias básicas. Sendo assim, ela costuma corar os núcleo e o Retículo Endoplasmático Rugoso, locais onde há grande quantidade de proteínas (básicas pelo seu grupamento amina). A eosina é acidófila, tendo afinidade pelo citoplasma, fibras colágenas e outras substâncias ácidas das células.
- **Localização de lipídios:** Para a localização de lipídios, são utilizados corantes que possuem alto grau de dissolução em gorduras. Os corantes, misturados com uma solução alcoólica saturada pela qual possuem baixo grau de dissociação, são colocados em contato com o tecido e então transferem-se da solução alcoólica para os lipídios. Os principais exemplos de corantes específicos para lipídios são o Sudan IV e o Sudan Negro.
- **Localização de ácidos nucléicos:** A localização dos ácido nucléicos baseia-se no método de Feulgen. Neste método, o DNA reage com uma solução de ácido clorídrico, que retira as bases púricas e forma grupamentos aldeídos na desoxirribose. Então, é adicionado o reativo de Schiff (fucsina básica descorada pelo anidrido sulfuroso) que se combina com os radicais aldeído para formar um composto insolúvel e vermelho. Esse método possui uma proporcionalidade entre a intensidade da coloração e o teor de DNA, de modo que zonas mais coradas possuem maior teor de DNA.

Para mais informações sobre o reativo de Schiff, ver a [técnica de coloração PAS](#), neste mesmo texto.

O RNA pode ser identificado porque possui alta basofilia (afinidade com

corantes básicos). Porém, como em determinados tecidos existem outras substâncias de natureza basófila, é necessário um procedimento adicional, caso se deseje localizar apenas o RNA: devem-se preparar duas lâminas, uma contendo a enzima ribonuclease e outra sem esta enzima. Esta enzima digerirá o RNA presente na lâmina. Então, coram-se as duas lâminas com um corante basófilo. Fazendo-se a subtração das duas imagens, perceber-se-ão os locais onde previamente havia RNA.

- **Localização de polissacarídeos:** A presença de polissacarídeos pode ser determinada pela técnica do PAS (Periodic Acid-Schiff). O ácido periódico oxida os grupamentos 1-2 glicol, produzindo aldeídos. Estes aldeídos reagem com a fucsina descolorada, chamada de reativo de Schiff, dando um composto de adição, violeta e insolúvel. Através dessa técnica é possível visualizar polissacarídeos simples ou associados a proteínas, sendo muito utilizada nas lâminas de fígado (acúmulos de glicogênio), estômago (camada de revestimento de mucopolissacarídeos, modernamente chamados de glicosaminoglicanas), cartilagem hialina (glicosaminoglicanas pertencentes às proteoglicanas da matriz).

Certas substâncias têm a capacidade de alterar a cor original do corante pelo qual foram coradas. Chamamos isso de *metacromasia*.

O Tecido Epitelial de Revestimento

O TECIDO EPITELIAL DE REVESTIMENTO

O tecido epitelial tem diversas funções no organismo, tais como revestimento, absorção, secreção, etc. As células geralmente são justapostas, permitindo a existência de pouco material intercelular. Entre o tecido epitelial e o tecido conjuntivo sobre o qual se assenta, existe uma camada chamada *membrana basal*. Esta é constituída principalmente de [colágeno IV](#), que forma a *lâmina basal*, e [fibras reticulares](#), que, penetrando no tecido conjuntivo subjacente, competam a membrana basal.

Obs.: a membrana basal pode ser observada no rim corado pela técnica *Ayoma*, na [lâmina 07 - RIM E FÍGADO PAS](#).

O tecido epitelial de revestimento está dividido da seguinte forma:

- **Quanto ao formato da célula:** divide-se em tecido epitelial *pavimentoso*, *cúbico* e *prismático*. As células do epitélio pavimentoso são achatadas e têm forma poligonal. As do epitélio prismático (ou colunar, ou cilíndrico) são altas, com forma de prismas e as células cúbicas têm formato cúbico.
- **Quanto ao número de camadas:** quando todas as células do epitélio se prendem à membrana basal, o epitélio é dito *simples*. Quando apenas algumas células se prendem a ela, o epitélio é dito *estratificado*, pois as demais vão se sobrepondo umas às outras, formando vários estratos. Normalmente, as células do epitélio estratificado *prismático* atingem a

mesma altura, assim como os seus núcleos também costumam ter a mesma posição dentro da célula, formando, ao microscópio, uma linha contínua ao longo do epitélio. Existe também o epitélio *pseudo-estratificado*, no qual todas as células se prendem à membrana basal, mas não atingem a mesma altura, dando a impressão, ao microscópio, de ser estratificado. Os núcleos das células também não atingem a mesma altura e, portanto, não formam uma linha contínua, como acontece no epitélio estratificado.

Combinando as duas classificações, obtemos uma grande variedade de epitélios:

- O **epitélio simples prismático** é encontrado em quase todo o tubo digestivo, revestindo o estômago, o piloro, o duodeno, o jejuno, o íleo (intestino delgado) e o intestino grosso. Além desses órgãos, também reveste a vesícula biliar. No epitélio de revestimento do intestino e da traquéia (que é pseudo-estratificado), existem células especializadas na produção e secreção de glicoproteínas, que ficam aderidas ao epitélio. Estas células são chamadas *células caliciformes*, pois possuem a forma de cálice, ou de bulbo. As células caliciformes localizam-se entre as células prismáticas do epitélio. Seus núcleos localizam-se na parte basal da célula, que é bem estreita, como a rosca de uma lâmpada. O resto da célula é quase todo preenchido por vesículas de secreção, formando a parte larga da célula, como o bulbo de uma lâmpada. Outra formação típica do epitélio intestinal são as glândulas de Lieberkühn, que são invaginações revestidas de células prismáticas, classificadas como epitélio glandular exócrino tubular simples (ver texto [As Glândulas: Tecido Epitelial Glandular - Glândulas Exócrinas](#)).
- [Lâmina 34 - ESTÔMAGO HE](#)
- [Lâmina 08 - ESTÔMAGO PAS](#)
- [Lâmina 32 - ESÔFAGO E PILORO HE](#)
- [Lâmina 35 - DUODENO HE](#)
- [Lâmina 36 - JEJUNO-ÍLEO HE](#)
- [Lâmina 37 - INTESTINO GROSSO HE](#)
- [Lâmina 38 - INTESTINO GROSSO Goldner](#)
- [Lâmina 48 - VESÍCULA BILIAR HE](#)
- O **epitélio simples cúbico** é encontrado nos túbulos contorcidos do rim e na parede dos folículos da tireóide.
- [Lâmina 54 - RIM HE](#)
- [Lâmina 73 - TIREÓIDE E PARATIREÓIDE](#)
- O **epitélio simples pavimentoso** também é encontrado no rim, revestindo a Cápsula de Bowman. Além disso, aparece revestindo os vasos (endotélio). É possível encontrar endotélio de vênulas e arteríolas em diversas lâminas, junto ao [tecido conjuntivo frouxo comum](#), e nos sinusóides do fígado.
- [Lâmina 54 - RIM HE](#)
- [Lâmina 89 - ARTÉRIA E VEIA HE](#)
- [Lâmina 99 - CORDÃO UMBILICAL](#)
- [Lâmina 45 - FÍGADO E PORCO HE](#)

- O **epitélio pavimentoso estratificado** pode ter ou não uma camada mais superficial de queratina. Quando ocorre na pele, há queratina. Já o esôfago é o exemplo típico de órgão revestido por epitélio pavimentoso estratificado não queratinizado. Este tipo de epitélio também pode ser observado nas lâminas de língua e de couro cabeludo.
- [Lâmina 92 - PELE FINA HE](#)
- [Lâmina 93 - PELE GROSSA HE](#)
- [Lâmina 32 - ESÔFAGO E PILORO HE](#)
- [Lâmina 30 - LÍNGUA HE](#)
- [Lâmina 94 - COURO CABELUDO HE](#)

- Existe ainda um outro tipo de epitélio estratificado, o **epitélio estratificado de transição**. Nesse epitélio, as células mais superficiais não têm forma bem definida. São ditas globulosas e têm principalmente a função de proteção. Ocorre em partes do sistema urinário, como a bexiga e o ureter.
- [Lâmina 56 - BEXIGA HE](#)
- [Lâmina 55 - URETER HE](#)

- O **epitélio pseudo-estratificado** é geralmente revestido por algum tipo de cílio. No epidídimo, aparecem os *estereocílios*, que são cílios bem delgados, mais facilmente visíveis na lâmina de coloração HE. Já nas vias respiratórias (traquéia e brônquios), aparece um epitélio pseudo-estratificado com cílios bastante desenvolvidos, que têm a função de remoção de partículas estranhas vindas junto com o ar. No fumante, estes cílios podem parar de funcionar e o epitélio pode se transformar em estratificado pavimentoso. Esse processo se chama de *metaplasia*.
- [Lâmina 65 - EPIDÍDIMO HE](#)
- [Lâmina 50 - TRAQUÉIA HE](#)

As Glândulas

AS GLÂNDULAS: TECIDO EPITELIAL GLANDULAR

Os epitélios glandulares, formadores das glândulas, são células especializadas na secreção de produtos que geralmente ficam armazenados em grânulos citoplasmáticos, cuja composição é variável. Existem diversas formas de classificação dos epitélios de secreção, que levam em consideração inúmeros aspectos, como, por exemplo, a quantidade de células, a morfologia do epitélio e o modo como os produtos de secreção são eliminados.

De acordo com a presença ou não de ductos excretores, os epitélios glandulares podem ser classificados em:

- **Glândulas exócrinas:** possuem ductos que conduzem a secreção à superfície epitelial livre.
- **Glândulas endócrinas:** o produto de secreção é lançado no meio extracelular e transportado pelo sangue.

GLÂNDULAS EXÓCRINAS

As glândulas exócrinas possuem diversas formas de classificação. Citaremos aqui algumas delas.

Classificação quanto à ramificação do ducto:

- **Glândulas simples:** possuem apenas um ducto secretor não ramificado. Ex.: glândulas de Lieberkühn, encontradas no duodeno, no jejuno, no íleo e no intestino grosso; glândulas sudoríparas, encontradas na pele.
- [Lâmina 35 - DUODENO HE](#)
- [Lâmina 36 - JEJUNO-ÍLEO HE](#)
- [Lâmina 37 - INTESTINO GROSSO HE](#)
- [Lâmina 38 - INTESTINO GROSSO Goldner](#)
- [Lâmina 92 - PELE FINA HE](#)
- [Lâmina 94 - COURO CABELUDO HE](#)
- **Glândulas compostas:** possuem um sistema de ductos ramificados que permite a conexão de várias unidades secretoras com um ducto. Ex.: glândula mamária e glândulas de Brunner, encontradas no duodeno.
- [Lâmina 35 - DUODENO HE](#)

Classificação quanto a forma de unidade secretora:

- **Glândulas tubulares:** a unidade secretora possui a forma de um ducto. Ex.: glândulas de Lieberkühn, encontradas no duodeno, no jejuno, no íleo e no intestino grosso; glândulas sudoríparas, encontradas na pele; glândulas fúndicas, encontradas no estômago; glândulas esofágicas, encontradas no esôfago; glândulas cárdicas, no estômago e no esôfago.
- [Lâmina 32 - ESÔFAGO E PILORO HE](#)
- [Lâmina 35 - DUODENO HE](#)
- [Lâmina 34 - ESTÔMAGO HE](#)
- [Lâmina 36 - JEJUNO-ÍLEO HE](#)
- [Lâmina 37 - INTESTINO GROSSO HE](#)

- [Lâmina 38 - *INTESTINO GROSSO Goldner*](#)
- [Lâmina 92 - *PELE FINA HE*](#)
- [Lâmina 94 - *COURO CABELUDO HE*](#)
- **Glândulas acinares ou alveolares:** a unidade secretora possui um aspecto mais arredondado. Apesar de modernamente os dois termos designarem o mesmo tipo de glândula, por uma questão de tradição o epitélio exócrino do pâncreas é exclusivamente denominado epitélio exócrino acinar. Ex.: glândulas sebáceas, encontradas na pele e ácinos serosos do pâncreas.
- [Lâmina 04 - *ERGASTOPLASMA \(pâncreas\) HE*](#)
- [Lâmina 92 - *PELE FINA HE*](#)
- [Lâmina 94 - *COURO CABELUDO HE*](#)
- **Glândulas tubuloalveolares:** são glândulas que possuem os dois tipos de unidades secretoras, tubulares e alveolares. Ex.: glândula mamária e glândula submandibular.
- [Lâmina 42 - *SUBMANDIBULAR HE*](#)
- [Lâmina 43 - *SUBMANDIBULAR Mallory*](#)

Classificação quanto ao tipo de substância secretada:

- **Glândulas mucosas:** produzem uma secreção viscosa e escorregadia, que não se cora pelo [HE](#). Ex.: glândula sublingual, que é mista, predominantemente mucosa.
- [Lâmina 41 - *SUBLINGUAL HE*](#)
- **Glândulas serosas:** produzem uma secreção aquosa e límpida que se cora em vermelho pelo [HE](#). Ex.: ácinos serosos do pâncreas, glândula parótida e glândula submandibular (esta última, mista, de células acinares predominantemente serosas).
- [Lâmina 04 - *ERGASTOPLASMA \(pâncreas\) HE*](#)
- [Lâmina 42 - *SUBMANDIBULAR HE*](#)
- [Lâmina 43 - *SUBMANDIBULAR Mallory*](#)
- [Lâmina 44 - *PARÓTIDA HE*](#)
- **Glândulas mistas:** secretam os dois tipos de secreção mencionados acima, pois possuem os dois tipos de ácinos ([mucoso](#) e [seroso](#)) ou porque possuem um terceiro tipo, que contém componente mucoso e componente seroso (capacete de Gianuzzi). Ex.: fígado, glândula submandibular (com preomínio de ácinos serosos) e glândula sublingual (com predomínio de ácinos mucosos).
- [Lâmina 41 - *SUBLINGUAL HE*](#)
- [Lâmina 42 - *SUBMANDIBULAR HE*](#)
- [Lâmina 43 - *SUBMANDIBULAR Mallory*](#)
- [Lâmina 45 - *FÍGADO DE PORCO HE*](#)
- [Lâmina 46 - *FÍGADO DE COELHO inj. vasc. HE*](#)

Classificação quanto ao modo como a substância é liberada:

- **Glândulas merócrinas:** o produto de secreção é liberado através da membrana por intermédio de vacúolos, sem a perda do citoplasma. Ex.: ácinos serosos do pâncreas e células caliciformes, encontradas em todo o intestino e na traquéia.
- [Lâmina 35 - DUODENO HE](#)
- [Lâmina 36 - JEJUNO-ÍLEO HE](#)
- [Lâmina 37 - INTESTINO GROSSO HE](#)
- [Lâmina 38 - INTESTINO GROSSO Goldner](#)
- [Lâmina 50 - TRAQUÉIA HE](#)
- **Glândulas holócrinas:** a célula secretora morre e torna-se o próprio produto de secreção da glândula. O citoplasma inteiro é convertido em secreção. Ex.: glândulas sebáceas.
- [Lâmina 92 - PELE FINA HE](#)
- [Lâmina 94 - COURO CABELUDO HE](#)
- **Glândulas apócrinas:** o conceito de secreção apócrina foi desenvolvido quando o recurso do microscópio eletrônico ainda não estava disponível. Achava-se que determinadas glândulas perdiam parte do seu citoplasma durante a secreção. Estas glândulas seriam denominadas apócrinas. Contudo, o ME provou que esta perda de citoplasma é mínima. A conclusão é que estas glândulas apócrinas seriam realmente glândulas merócrinas. Entretanto, em muitos livros aquele conceito ainda pode ser encontrado. Ex.: glândulas sudoríparas de certas partes do corpo.
- [Lâmina 92 - PELE FINA HE](#)
- [Lâmina 94 - COURO CABELUDO HE](#)

GLÂNDULAS ENDÓCRINAS

- **Glândulas cordonais:** as células dispõem-se em cordões maciços anastomóticos separados por capilares sanguíneos. Não há armazenamento de secreção. Ex.: paratireóide, hipófise, ilhotas de Langerhans do pâncreas.
 - [Lâmina 04 - ERGASTOPLASMA \(pâncreas\) HE](#)
 - [Lâmina 72 - HIPÓFISE HUMANA Mallory-Azan](#)
 - [Lâmina 73 - TIREÓIDE E PARATIREÓIDE](#)
 - **Glândulas vesiculares:** as células agrupam-se formando vesículas, que armazenam os produtos secretados antes de eles atingirem a corrente sanguínea. Ex.: tireóide.
 - [Lâmina 73 - TIREÓIDE E PARATIREÓIDE](#)
-

O Tecido Conjuntivo

O TECIDO CONJUNTIVO

O tecido conjuntivo propriamente dito se apresenta de muitas formas, as quais são caracterizadas pelos tipos de células que as compõem. Tais células podem ser:

- [Fibroblastos](#)
- [Fibrócitos](#)
- [Macrófagos](#)
- [Células Adventiciais](#)
- [Linfócitos](#)
- [Plasmócitos](#)
- [Mastócitos](#)
- [Células Adiposas](#)

O **fibroblasto** é a célula mais abundante no tecido conjuntivo. É principal célula formadora das fibras e da substância fundamental amorfa. Geralmente, apresenta-se alongada e com algumas expansões citoplasmáticas, que se estendem para fora da célula. O citoplasma é basófilo devido à intensa atividade de síntese proteica desta célula. Os fibroblastos podem ser bem observados na [lâmina 95 - TENDÃO](#).

O **fibrócito** é, na verdade, um fibroblasto adulto, que já não tem uma produção proteica tão grande como tem o fibroblasto. Geralmente, é fusiforme e tem citoplasma acidófilo, devido à diminuição da produção proteica. Também encontra-se cercado de fibras colágenas produzidas por ele mesmo e pelas células vizinhas.

O **macrófago** é uma célula originada dos monócitos, que são células do sangue. Sua principal função está relacionada à fagocitose e pinocitose de elementos estranhos ao organismo e de células mortas. Possui morfologia muito variada, podendo ser fixo, chamado de [histiócito \(lâmina 11\)](#) ou móvel, movendo-se por emissão de pseudópodos. Outra forma de macrófago fixo são as células de Kupffer, encontradas no [fígado \(lâmina 46\)](#).

- [Lâmina 10 - MASTÓCITOS Fucsina-Resorcina](#)
- [Lâmina 11 - HISTIÓCITOS \(pele injetada\) HE](#)
- [Lâmina 46 - FÍGADO DE COELHO inj. vasc. HE](#)

A **célula adventicial** é responsável pela regeneração de partes do tecido conjuntivo. Assim como a célula [mesenquimatosa indiferenciada \(lâmina 100\)](#), ela possui o poder de gerar qualquer outra célula do tecido conjuntivo. Geralmente, encontram-se em volta dos vasos e possuem cromatina condensada.

- [Lâmina 100 - EMBRIÃO DE GALINHA HE](#)

Os **linfócitos** são células do sangue presentes no tecido conjuntivo e estão diretamente relacionados ao sistema imunológico. Podem ser de dois tipos:

- **Linfócitos tipo B (Bursa de Fabrícus):** diferenciam-se em [plasmócitos](#) e células-memória.
- **Linfócitos tipo T (Timo):** diferenciam-se em células rejeitadoras de enxerto e células-memória.

Quando o [macrófago](#) fagocita uma substância estranha ao organismo, produz *interleucina*, que promove a proliferação de linfócitos T4 e T5. Estes, por sua vez, liberam um outro tipo de interleucina que induz o linfócito B a se transformar em [plasmócito](#), que produzirá anticorpos. Esse mecanismo é chamado de *Imunidade Humoral*. Os linfócitos T produzem também uma substância chamada *interferon*, uma proteína produzida pelas células quando estas são agredidas por vírus. O interferon age de modo a impedir a multiplicação do vírus dentro da célula. Além disso, também diminui a reprodução celular, sendo utilizado no tratamento do câncer.

Os **plasmócitos** são células originadas dos [linfócitos](#) tipo B. Têm o citoplasma basófilo, devido à intensa síntese protéica. Os plasmócitos produzem anticorpos, também chamados de imunoglobulinas, que são formados a partir de estímulos produzidos por moléculas estranhas ao organismo. Os plasmócitos também podem atacar uma célula estranha diretamente, membrana contra membrana, utilizando uma proteína chamada *perfurina*, que destrói vírus, bactérias, células cancerosas e células de órgãos transplantados. Este tipo de defesa chama-se *Imunidade Celular*.

Os **mastócitos** ([lâmina 10](#)) são células globulosas, com citoplasma repleto de grânulos basófilos contendo diversas substâncias que atuam no desencadeamento do processo inflamatório. Os mastócitos, em pessoas alérgicas, podem conter IgE's (anticorpos) para vários antígenos que já tenham entrado em contato com o organismo. Quando um antígeno entra em contato com o organismo pela primeira vez, os [plasmócitos](#) podem produzir um IgE específico contra aquela substância. O IgE aloja-se então na membrana do mastócito. No segundo contato com o organismo, o antígeno reage com o IgE da membrana do mastócito, provocando a sua ruptura e, conseqüentemente, a liberação de histamina e outras substâncias contidas nos mastócitos responsáveis pelo processo alérgico. Esse mesmo processo pode gerar um choque anafilático, muitas vezes fatal.

As **células adiposas** contêm enzimas para a síntese de triglicerídios, que são a principal reserva energética do organismo. Os triglicerídios acumulam-se dentro da célula no interior de uma única cavidade. Por isso, o tecido adiposo é dito *unilocular*. O tecido adiposo pode ser encontrado em muitos lugares no organismo, geralmente abaixo da hipoderme. Neste atlas, o tecido adiposo é mostrado na [lâmina 50 - TRAQUÉIA HE](#).

O TECIDO CONJUNTIVO PROPRIAMENTE DITO

É dividido em *tecido conjuntivo frouxo comum* e *tecido conjuntivo denso*.

O **tecido conjuntivo frouxo comum** tem, basicamente, a função de

preenchimento e apoio para diversas estruturas. Se caracteriza por conter todas as estruturas (células) básicas do tecido conjuntivo e por ser pouco resistente à tração. Seus componentes principais são os [fibroblastos](#) e os [macrófagos](#). [Fibras colágenas](#) também são abundantes.

O **tecido conjuntivo denso** é rico em [fibras colágenas](#). É dividido em tecido conjuntivo denso *modelado* e *não modelado*. No tecido conjuntivo **modelado**, os feixes de fibras colágenas estão arranjados numa direção definida, o que confere ao tecido bastante resistência em trações numa única direção. O exemplo clássico de tecido conjuntivo denso modelado é o que ocorre nos [tendões \(lâmina 95 - TENDÃO HE\)](#).

No tecido conjuntivo denso **não modelado** os feixes de fibras colágenas não estão orientados em uma direção definida, o que confere ao tecido bastante resistência a trações feitas em todas as direções. O tecido conjuntivo denso não modelado é encontrado na derme.

- [Lâmina 92 - PELE FINA HE](#)
- [Lâmina 93 - PELE GROSSA HE](#)
- [Lâmina 94 - COURO CABELUDO HE](#)

As Fibras

AS FIBRAS

As fibras são constituintes do tecido conjuntivo responsáveis, em grande parte, pelas diferentes características dos diferentes tipos de tecido conjuntivo.

Existem três tipos de fibras: as [fibras colágenas](#), as [fibras elásticas](#) e as [fibras reticulares](#).

FIBRAS COLÁGENAS

O colágeno é a proteína formadora das fibras colágenas. Essa é uma escleroproteína constituída de duas moléculas de tropocolágeno, que se alinham para formar a fibrila de colágeno. Várias fibrilas unidas formam uma fibra colágena e várias fibras formam um feixe de fibras colágenas.

Existem vários tipos de colágenos, dos quais quatro são os mais importantes. São eles:

- **Colágeno tipo 1:** o colágeno tipo 1 é o mais comum, aparece nos [tendões \(lâmina 95\)](#), na [cartilagem fibrosa \(lâmina 15\)](#), no [tecido conjuntivo frouxo comum](#), no [tecido conjuntivo denso](#) (onde é predominante sobre os outros tipos), sempre formando fibras e feixes.

- **Colágeno tipo 2:** produzido por condrócitos, aparece na [cartilagem hialina \(lâmina 14\)](#) e na [cartilagem elástica \(lâmina 12\)](#). Não produz feixes.
 - **Colágeno tipo 3:** constitui as [fibras reticulares](#).
 - **Colágeno tipo 4:** o colágeno tipo 4 aparece na lâmina basal, um dos componentes da membrana basal dos epitélios (ver início do texto [O Tecido Epitelial de Revestimento](#)).

 - [Lâmina 14 - CARTILAGEM HIALINA HE](#)
 - [Lâmina 15 - CARTILAGEM FIBROSA HE](#)
 - [Lâmina 31 - LÍNGUA MALLORY](#)
 - [Lâmina 38 - INTESTINO GROSSO Goldner](#)
 - [Lâmina 43 - SUBMANDIBULAR Mallory](#)
 - [Lâmina 72 - HIPÓFISE HUMANA Mallory-Azan](#)
 - [Lâmina 95 - TENDÃO HE](#)
-

FIBRAS ELÁSTICAS

As fibras elásticas são formadas por uma proteína chamada elastina. Elas costumam ocorrer em lugares como o pavilhão auditivo, o conduto auditivo externo, a trompa de Eustáquio, a epiglote, a cartilagem cuneiforme da laringe e nas artérias elásticas. Normalmente têm uma coloração amarelada.

A elastina se caracteriza por formar fibras mais finas que aquelas formadas pelo colágeno. Essas fibras cedem bastante à tração, mas retornam à forma original quando é cessada a força. Essa propriedade é responsável pela manutenção da pressão sanguínea nos períodos de diástole do ventrículo esquerdo, ou seja, quando o sangue não está saindo do coração.

As fibras elásticas não se coram bem com HE, sendo preciso recorrer a outros métodos, como a *Fucsina-Resorcina* e a *orceína*.

- [Lâmina 10 - MASTÓCITOS Fucsina-resorcina](#)
 - [Lâmina 12 - CARTILAGEM ELÁSTICA HE](#)
 - [Lâmina 13 - CARTILAGEM ELÁSTICA Orceína](#)
 - [Lâmina 90 - ARTÉRIA ELÁSTICA Orceína](#)
-

FIBRAS RETICULARES

As fibras reticulares são formadas de [colágeno tipo 3](#). Assim como as elásticas, as fibras reticulares não se coram bem com HE. Para a sua visualização utilizamos a técnica DRH (Del Rio Hortega), que as cora de preto ou castanho-escuro.

- [Lâmina 23 - GÂNGLIO LINFÁTICO DRH](#)
 - [Lâmina 25 - BAÇO DRH](#)
 - [Lâmina 80 - CEREBELO \(impregnação - DRH\)](#)
-

As Cartilagens

AS CARTILAGENS

O tecido cartilaginoso, ou cartilagem, é um tipo de tecido conjuntivo cuja rigidez é intermediária entre a do tecido ósseo e a do tecido conjuntivo denso. A cartilagem não se dobra e é encontrada em poucos locais no corpo humano como, por exemplo, os anéis da [traquéia \(lâmina 50\)](#), partes da laringe, septo nasal, e os locais de junção das porções anteriores das costelas com o esterno. Nas articulações do tipo poliaxial, que permitem grande liberdade de movimento, a cartilagem está presente cobrindo a superfície do osso, onde recebe o nome de *cartilagem articular*. Essa cobertura diminui o atrito entre as superfícies e, por consequência, permite maior facilidade de movimento.

A maior parte do tecido cartilaginoso que surge na vida pré-natal é substituída por [tecido ósseo](#). No entanto, uma pequena quantidade de cartilagem permanece nas extremidades dos ossos, permitindo o seu crescimento longitudinal. Estas estruturas são denominadas *discos epifisários*.

Distinguem-se três tipos de cartilagem: [hialina \(lâmina 14\)](#), *elástica* (lâminas [12](#) e [13](#)) e [fibrosa \(lâmina 15\)](#). Entretanto, com poucas diferenças, todos os três tipos são formados basicamente pelos mesmos constituintes.

As cartilagem são fundamentalmente formadas por grupos de células, denominados condrócitos, que ficam imersos em substância intercelular amorfa, constituída por proteoglicanas (proteínas + glicosaminoglicanas), [colágeno](#) e [elastina](#), esta última presente somente na cartilagem elástica.

O papel das proteoglicanas consiste em dar rigidez à cartilagem, pois estabelecem-se ligações eletrostáticas entre as glicosaminoglicanas das proteoglicanas e as moléculas de colágeno.

A matriz amorfa contém muitas moléculas de água, que estão intimamente associadas às glicosaminoglicanas (água de solvatação).

Os condrócitos sintetizam as proteoglicanas e mantêm a matriz em seu estado normal.

Este tipo de tecido não é vascularizado por capilares, obtendo seus nutrientes a partir do conjuntivo que o envolve ou a partir do líquido sinovial, no caso das cartilagens articulares. Os nutrientes difundem-se pela água de solvatação.

- [Lâmina 12 - CARTILAGEM ELÁSTICA HE](#)
 - [Lâmina 13 - CARTILAGEM ELÁSTICA Orceína](#)
 - [Lâmina 14 - CARTILAGEM HIALINA HE](#)
 - [Lâmina 15 - CARTILAGEM FIBROSA HE](#)
 - [Lâmina 18 - EPÍFISE ÓSSEA HE](#)
-

O Tecido Ósseo

O TECIDO ÓSSEO

O tecido ósseo possui um alto grau de rigidez e resistência à pressão. Por isso, suas principais funções estão relacionadas à proteção e à sustentação. Também funciona como alavanca e apoio para os músculos, aumentando a coordenação e a força do movimento proporcionado pela contração do tecido muscular.

Os ossos ainda são grandes armazenadores de substâncias, sobretudo de íons de cálcio e fosfato. Com o envelhecimento, tecido adiposo também vai se acumulando dentro dos ossos longos, substituindo a medula vermelha que ali existia previamente.

A extrema rigidez do tecido ósseo é resultado da interação entre o componente orgânico e o componente mineral da matriz. A nutrição das células que se localizam dentro da matriz é feita por canais. No tecido ósseo, destacam-se estes tipos celulares típicos:

- **Osteócitos:** os osteócitos estão localizados em cavidades ou lacunas dentro da matriz óssea. Destas lacunas formam-se canalículos que se dirigem para outras lacunas, tornando assim a difusão de nutrientes possível graças à comunicação entre os osteócitos. Os osteócitos têm um papel fundamental na manutenção da integridade da matriz óssea.
- **Osteoblastos:** os osteoblastos sintetizam a parte orgânica da matriz óssea, composta por colágeno tipo I, glicoproteínas e proteoglicanas. Também concentram fosfato de cálcio, participando da mineralização da matriz. Durante a alta atividade sintética, os osteoblastos destacam-se por apresentar muita basofilia. Possuem sistema de comunicação intercelular semelhante ao existente entre os osteócitos. Os osteócitos inclusive originam-se de osteoblastos, quando estes são envolvidos completamente por matriz óssea. Então, sua síntese protéica diminui e o seu citoplasma torna-se menos basófilo.
- **Osteoclastos:** os osteoclastos participam dos processos de absorção e remodelação do tecido ósseo. São células gigantes e multinucleadas, extensamente ramificadas, derivadas da fusão de monócitos que atravessam os capilares sanguíneos. Nos osteoclastos jovens, o citoplasma apresenta uma leve basofilia que vai progressivamente diminuindo com o amadurecimento da célula, até que o citoplasma finalmente se torna acidófilo. Dilatações dos osteoclastos, através da sua ação enzimática, escavam a matriz óssea, formando depressões conhecidas como lacunas de Howship.
- **Matriz óssea:** a matriz óssea é composta por uma parte orgânica (já mencionada anteriormente) e uma parte inorgânica cuja composição é dada basicamente por íons fosfato e cálcio formando cristais de hidroxiapatita. A matriz orgânica, quando o osso se apresenta descalcificado, cora-se com os corantes específicos do colágeno (pois ela é composta por 95% de colágeno tipo I).

Existem classificações para o tecido ósseo baseadas no seu aspecto morfológico e anatômico. Portanto, os ossos podem ser classificados em: chatos, longos, curtos, esponjosos e compactos. Também existem os ossos pneumáticos, que conservam grande quantidade de ar no seu interior.

Já a classificação baseada no critério histológico admite apenas duas variantes de tecido ósseo: o tecido ósseo primário e o tecido ósseo secundário, também chamado de tecido ósseo haversiano ou lacunar.

Para mais informações sobre tecido ósseo primário, veja:

- [Lâmina 96 - DENTE HE](#)

Para mais informações sobre tecido ósseo secundário:

- [Lâmina 16 - OSSO COMPACTO DESGASTADO](#)
 - [Lâmina 17 - OSSO CHATO DESCALCIFICADO](#)
 - [Lâmina 18 - EPÍFISE ÓSSEA HE](#)
-

Vasos

VASOS: ARTÉRIAS E VEIAS

Convencionou-se chamar *artéria* todo vaso que leva sangue do coração ao resto do organismo; e *veia*, todo vaso que leva o sangue do resto do corpo ao coração. Artérias de pequeno calibre são chamadas arteríolas e veias de pequeno calibre, vênulas. Ainda menores que arteríolas e veias, existem os capilares, que se relacionam mais intimamente com os tecidos, realizando a troca de gases, nutrientes e metabólitos.

A parede dos vasos é dividida em três camadas:

- **Túnica Interna (ou Íntima):** encontra-se forrando o vaso internamente, em contato com o sangue circulante. Na parte mais interna da túnica interna, encontramos o revestimento endotelial dos vasos. O restante da túnica é constituído de tecido conjuntivo frouxo e algumas poucas células musculares. Nas artérias, dividindo a túnica interna e a média, existe uma membrana chamada *limitante elástica interna*. O limite da túnica interna com a luz do vaso, apresenta-se nas lâminas bastante ondulado, devido à contração dos vasos por ocasião da morte do animal.
- **Túnica Média:** a túnica média é formada basicamente por células musculares lisas, envoltas por colágeno e elastina. Nas artérias existe uma membrana separando a túnica média e a externa (adventícia), a *membrana limitante elástica externa*.
- **Túnica Adventícia:** na túnica adventícia há grande quantidade de fibras colágenas e elásticas. Essas fibras penetram no tecido conjuntivo adjacente,

tornando o limite externo do vaso não muito definido.

ARTÉRIAS

- **Artérias de Grande Calibre:** artérias de grande calibre geralmente são artérias elásticas. Elas tem grande importância no controle da pressão arterial, pois não deixam que a pressão abaixe no período de diástole do ventrículo esquerdo. As artérias elásticas se caracterizam por ter uma túnica interna bem desenvolvida, com grande quantidade de [fibras elásticas](#). Na túnica média, é pequeno o número de células musculares lisas e também há bastante substância elástica. A camada adventícia é pouco desenvolvida.
 - **Artéria de Médio Calibre:** geralmente, são artérias musculares, que apresentam túnica média bastante desenvolvida. Também estão presentes fibras elásticas, cuja presença vai aumentando com o calibre da artéria até que seja considerada uma artéria elástica e não mais muscular.
 - **Arteriolas:** possuem mais ou menos a mesma estrutura das artéria de médio calibre, mas geralmente as membranas limitantes elásticas interna e externa estão ausentes. Também a túnica adventícia é pouco desenvolvida.
 - [Lâmina 89 - ARTÉRIA E VEIA HE](#)
 - [Lâmina 90 - ARTÉRIA ELÁSTICA Orceína](#)
 - [Lâmina 99 - CORDÃO UMBILICAL](#)
-

VEIAS

- **Veias de Grande Calibre:** as veias de grande calibre costumam apresentar túnica interna bastante desenvolvida, de onde costumam sair as válvulas, responsáveis pelo direcionamento do sangue ao coração. A túnica média é muito pouco desenvolvida, apresentando pouco tecido muscular. Já a adventícia é muito desenvolvida. Nela, costumam aparecer os *vasa vasorum*, pequenos vasos que levam nutrientes à túnica adventícia e à parte mais externa da túnica média. Os *vasa vaorum* também ocorrem nas artérias, mas em menor quantidade, devido ao melhor potencial nutricional do sangue arterial que por elas circula. Além disso, nas artérias, os *vasa vasorum* têm abrangência restrita à adventícia. As outras túnicas recebem nutrientes por difusão.
- **Veias de Médio Calibre:** as veias de médio calibre caracterizam-se por uma túnica adventícia mais desenvolvida que as demais camadas.
- **Vênulas:** nas vênulas, a túnica íntima é formada apenas pelo endotélio. A túnica média pode ser inexistente ou muito pouco desenvolvida. A camada adventícia é a mais desenvolvida e participa na troca de gases e metabólitos

entre o sangue e os tecidos.

- [Lâmina 89 - ARTÉRIA E VEIA HE](#)
- [Lâmina 90 - ARTÉRIA ELÁSTICA Orceína](#)
- [Lâmina 99 - CORDÃO UMBILICAL](#)

CAPILARES

Os capilares são vasos extremamente finos que participam ativamente nas trocas de gases e diversas outras substâncias entre o sangue e os tecidos. Diferentemente das artéria e das veias, não são formados de três túnicas, mas apenas de uma única camada endotelial cuja parede tem apenas duas ou três células. Observam-se três tipos de capilares:

- **Capilares Contínuos:** quando a parede endotelial do capilar é contínua.
 - **Capilares Fenestrados:** quando as paredes das células do endotélio não estão sempre unidas, aparecendo espaços vazios, responsáveis pela grande comunicação entre o sangue e os tecidos, nesse tipo de endotélio.
 - **Sinusóides:** encontram-se no fígado (ao longo dos cordões de hepatócitos), no tecido hemopoético e no endométrio (próximo ao local de implantação do embrião). Caracterizam-se por seguir um percurso sinuoso, com um calibre um pouco maior que o dos outros capilares. Também sua parede não é contínua, contendo grande quantidade de poros.
- [Lâmina 45 - FÍGADO DE PORCO HE](#)
 - [Lâmina 46 - FÍGADO DE COELHO inj. vasc. HE](#)

O Tecido Muscular

O TECIDO MUSCULAR

Existem três tipos de tecido muscular: o [tecido muscular estriado esquelético](#), o [tecido muscular estriado cardíaco](#) e o [tecido muscular liso](#). Todos eles são bastante acidófilos, corando-se de vermelho com a técnica [HE](#).

O **tecido muscular estriado esquelético** é constituído de fibrocélulas estriadas. Tais células caracterizam-se por serem bastante compridas e polinucleadas, com núcleos localizados sob o sarcolema (membrana plasmática de fibrocélulas musculares). Geralmente, estão cercadas de tecido conjuntivo, que une as fibras umas às outras e transmitem a força produzida pelos músculos aos ossos, ligamentos e outros órgãos executores de movimento. Em lâminas histológicas, os

feixes de fibrocélulas podem aparecer cortados transversalmente ou longitudinalmente.

- [Lâmina 22 - TEC. MUSC. LISO, ESTRIADO ESQUELÉTICO E CARDÍACO](#)
- [Lâmina 30 - LÍNGUA HE](#)
- [Lâmina 31 - LÍNGUA MALLORY](#)

O **tecido muscular estriado cardíaco**, assim como o esquelético, apresenta fibrocélulas bastante compridas. Entretanto, elas são mono ou binucleadas, com núcleos localizados mais para o centro da célula. Também possuem *discos intercalares*, que são linhas de junção entre uma célula e outra, que aparecem mais coradas que as estrias transversais. No tecido cardíaco, têm bastante importância as *fibras de Purkinje*, células responsáveis pela distribuição do impulso elétrico que gera a contração muscular às as diversas fibrocélulas cardíacas.

- [Lâmina 22 - TEC. MUSC. LISO, ESTRIADO ESQUELÉTICO E CARDÍACO](#)
- [Lâmina 86 - CORAÇÃO HE](#)

O **tecido muscular liso** está presente nos vasos sanguíneos e nos órgãos viscerais, atuando no controle autônomo do organismo. A contração das fibrocélulas lisas é bem mais lenta que a das fibrocélulas estriadas. As fibrocélulas lisas podem sofrer *hiperplasia*, ou seja, elas ainda conservam o poder de reprodução, ao contrário das fibrocélulas estriadas, que só podem sofrer *hipertrofia*. As células do músculo liso apresentam-se fusiformes e são mononucleadas.

- [Lâmina 22 - TEC. MUSC. LISO, ESTRIADO ESQUELÉTICO E CARDÍACO](#)
- [Lâmina 56 - BEXIGA HE](#)

FIM

Livros Grátis

(<http://www.livrosgratis.com.br>)

Milhares de Livros para Download:

[Baixar livros de Administração](#)

[Baixar livros de Agronomia](#)

[Baixar livros de Arquitetura](#)

[Baixar livros de Artes](#)

[Baixar livros de Astronomia](#)

[Baixar livros de Biologia Geral](#)

[Baixar livros de Ciência da Computação](#)

[Baixar livros de Ciência da Informação](#)

[Baixar livros de Ciência Política](#)

[Baixar livros de Ciências da Saúde](#)

[Baixar livros de Comunicação](#)

[Baixar livros do Conselho Nacional de Educação - CNE](#)

[Baixar livros de Defesa civil](#)

[Baixar livros de Direito](#)

[Baixar livros de Direitos humanos](#)

[Baixar livros de Economia](#)

[Baixar livros de Economia Doméstica](#)

[Baixar livros de Educação](#)

[Baixar livros de Educação - Trânsito](#)

[Baixar livros de Educação Física](#)

[Baixar livros de Engenharia Aeroespacial](#)

[Baixar livros de Farmácia](#)

[Baixar livros de Filosofia](#)

[Baixar livros de Física](#)

[Baixar livros de Geociências](#)

[Baixar livros de Geografia](#)

[Baixar livros de História](#)

[Baixar livros de Línguas](#)

[Baixar livros de Literatura](#)
[Baixar livros de Literatura de Cordel](#)
[Baixar livros de Literatura Infantil](#)
[Baixar livros de Matemática](#)
[Baixar livros de Medicina](#)
[Baixar livros de Medicina Veterinária](#)
[Baixar livros de Meio Ambiente](#)
[Baixar livros de Meteorologia](#)
[Baixar Monografias e TCC](#)
[Baixar livros Multidisciplinar](#)
[Baixar livros de Música](#)
[Baixar livros de Psicologia](#)
[Baixar livros de Química](#)
[Baixar livros de Saúde Coletiva](#)
[Baixar livros de Serviço Social](#)
[Baixar livros de Sociologia](#)
[Baixar livros de Teologia](#)
[Baixar livros de Trabalho](#)
[Baixar livros de Turismo](#)